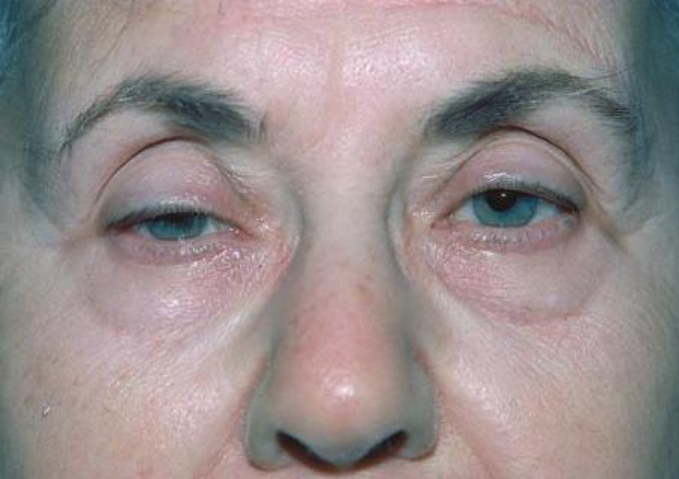
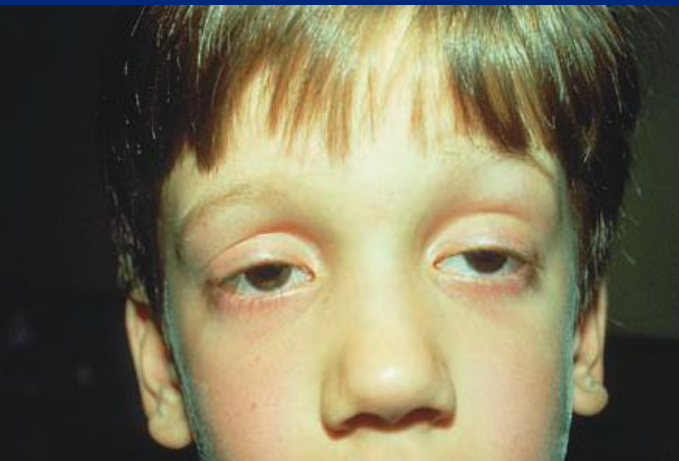
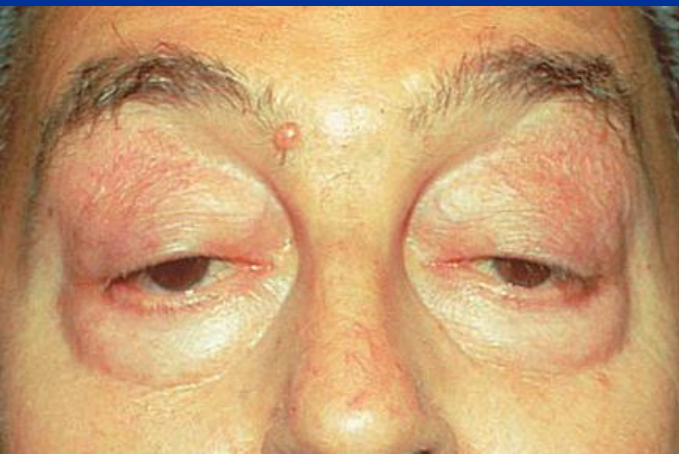

ГООВПО Донецкий национальный
медицинский университет
Кафедра офтальмологии ФИПО



Хирургическое исправление птоза



Доц.Евтушенко В.А.,
доц. Смирнова А.Ф.,
доц.Голубов К.Э.,
доц. Котлубей Г.В.
Донецк 30 апреля 2021

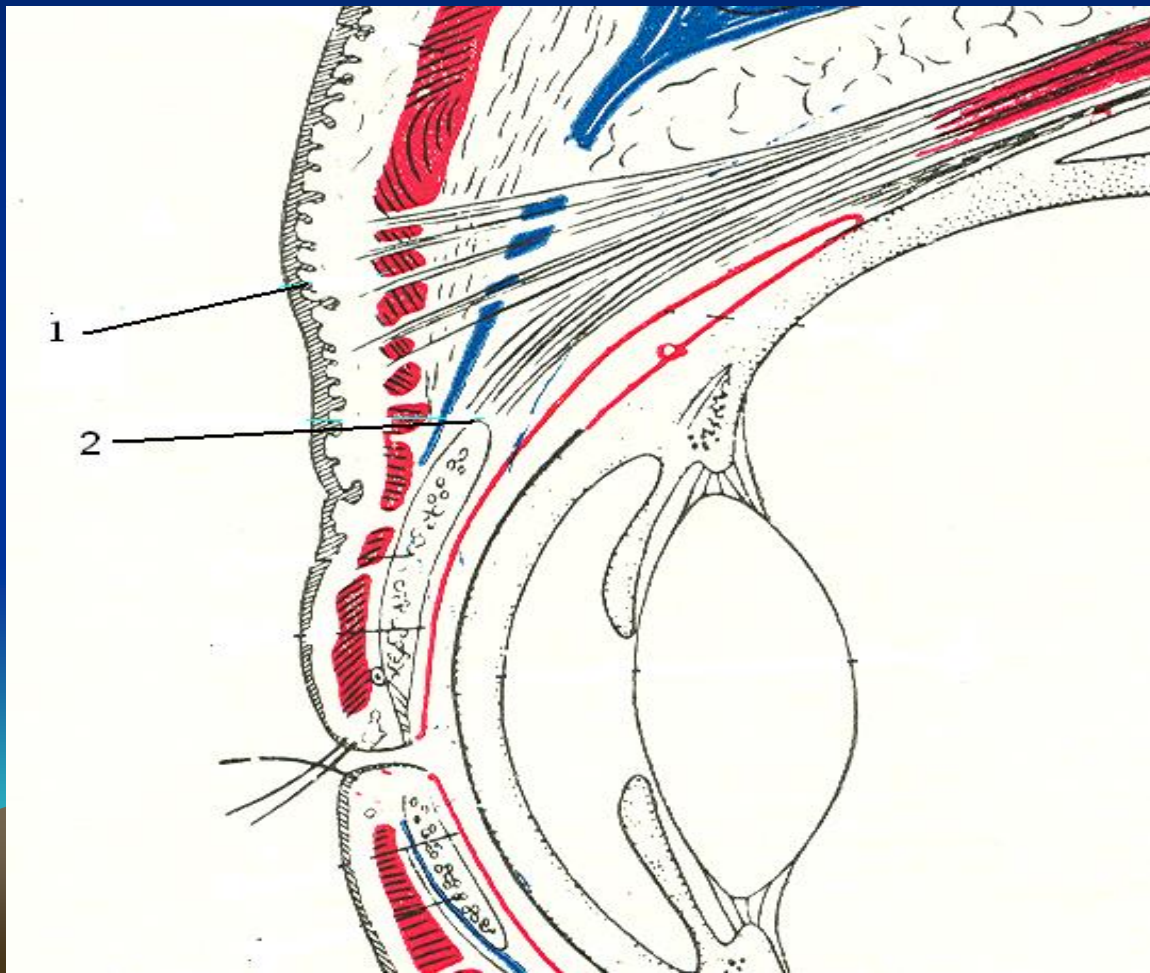
- Опущение верхнего века – блефароптоз является серьезным косметическим дефектом, существенно затрудняет акт зрения, а в раннем детском возрасте препятствует естественному функциональному развитию органа зрения и может быть причиной необратимой низкой остроты зрения - амблиопии



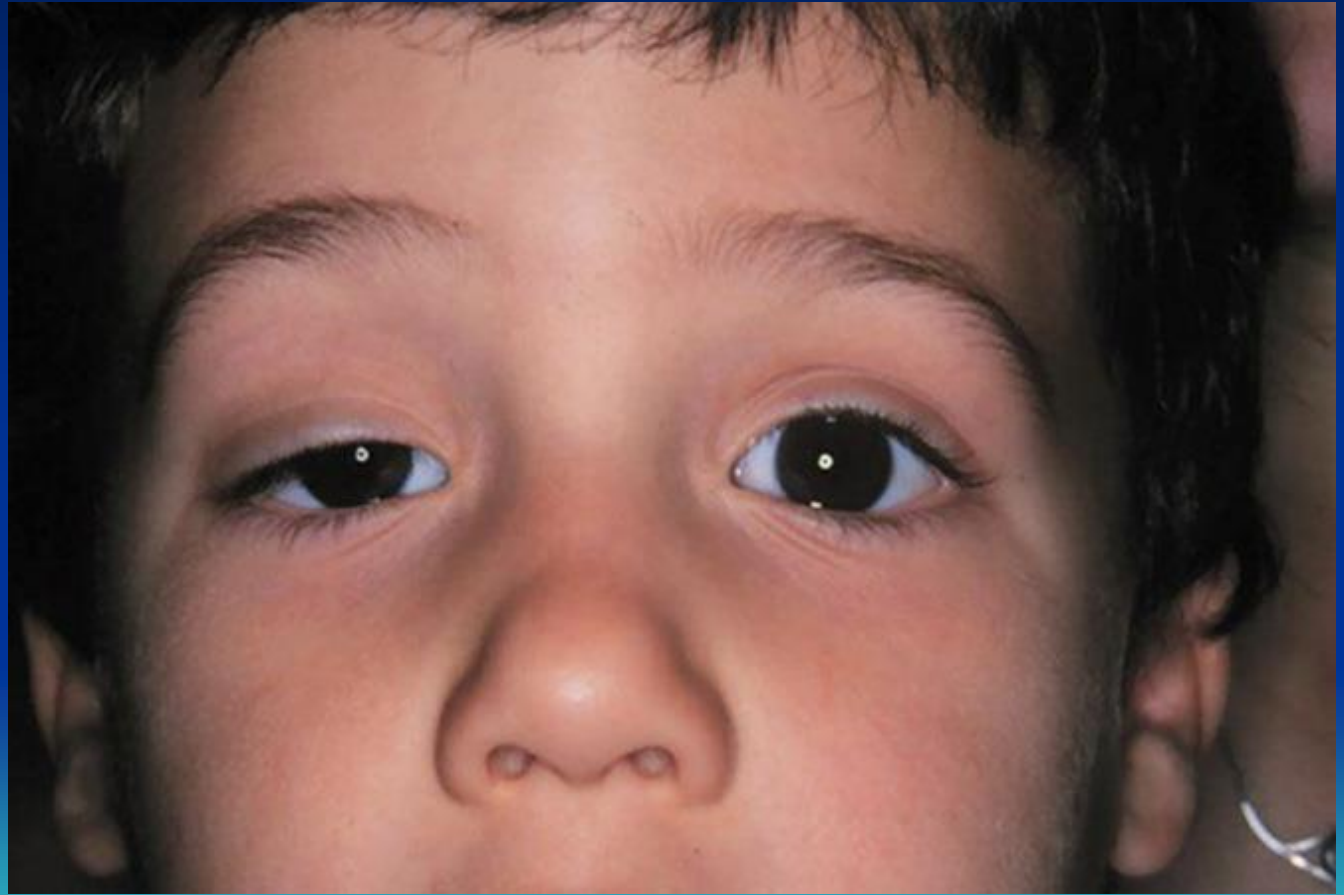- В норме край верхнего века должен на 1-2 мм прикрывать роговицу.
- При нарушении функции леватора- мышцы поднимающей верхнее веко появляется его опущение – птоз в разной степени выраженности вплоть до полного прикрытия зрачка и всей роговицы



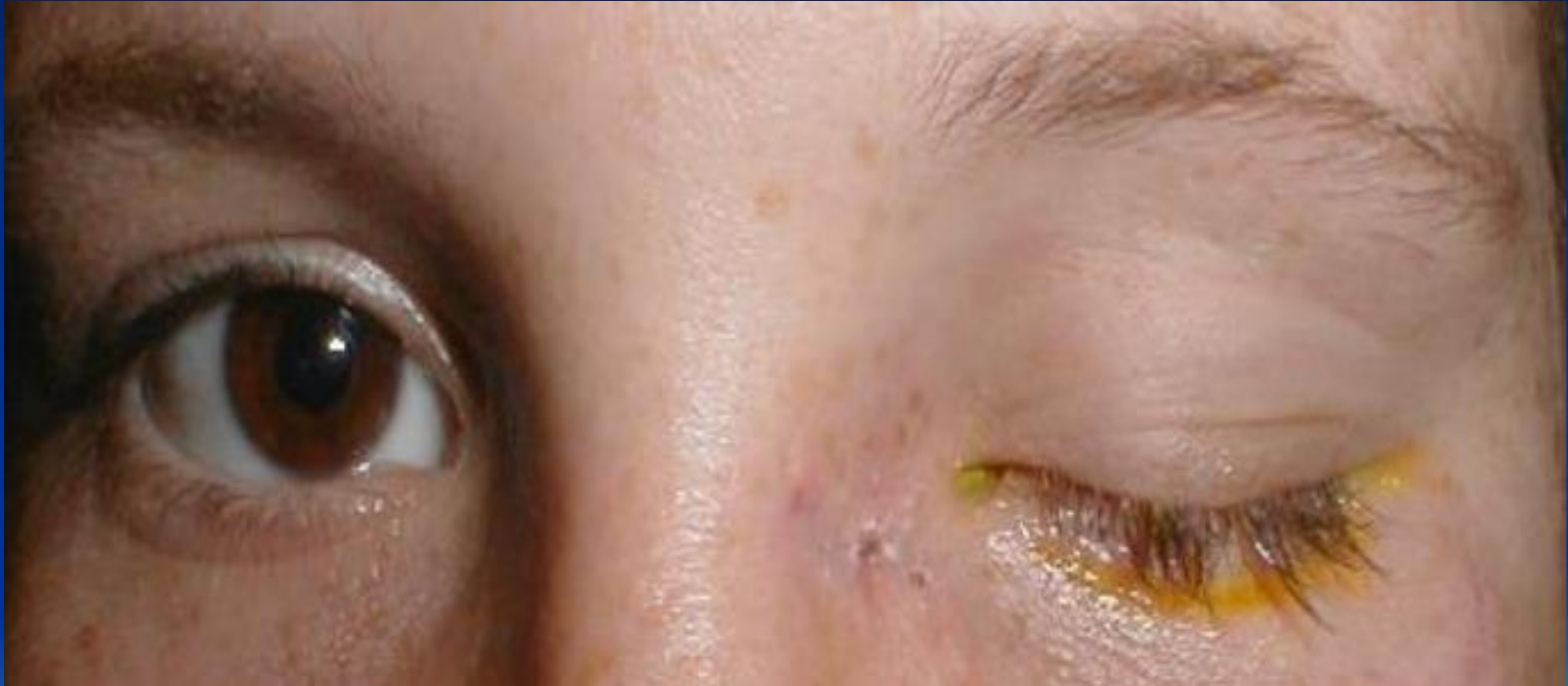Сухожилие мышцы поднимающей верхнее веко вплетается в кожу века (1) и фиксируется к верхнему краю хряща (2).
Иннервируется глазодвигательным нервом



Частичный птоз верхнего века правого глаза,
правильное положение верхнего века на
левом глазу



Полный птоз верхнего века левого глаза



- Целью офтальмохирурга является поднять верхнее веко так, чтобы зрачок был открыт, но в тоже время больной мог полностью прикрывать глаз во время сна. Недопустимо появление не смыкания или неполного смыкания век — лагофтальма, т.к. это грозит высыханием и помутнением роговицы



- Цель исследования. Оценить эффективность хирургической коррекции птоза верхнего века методом пластики верхнего века.

Материал и методы. Нами прооперированы 15 больных с блефароптозом разной степени выраженности путем пластики верхнего века.

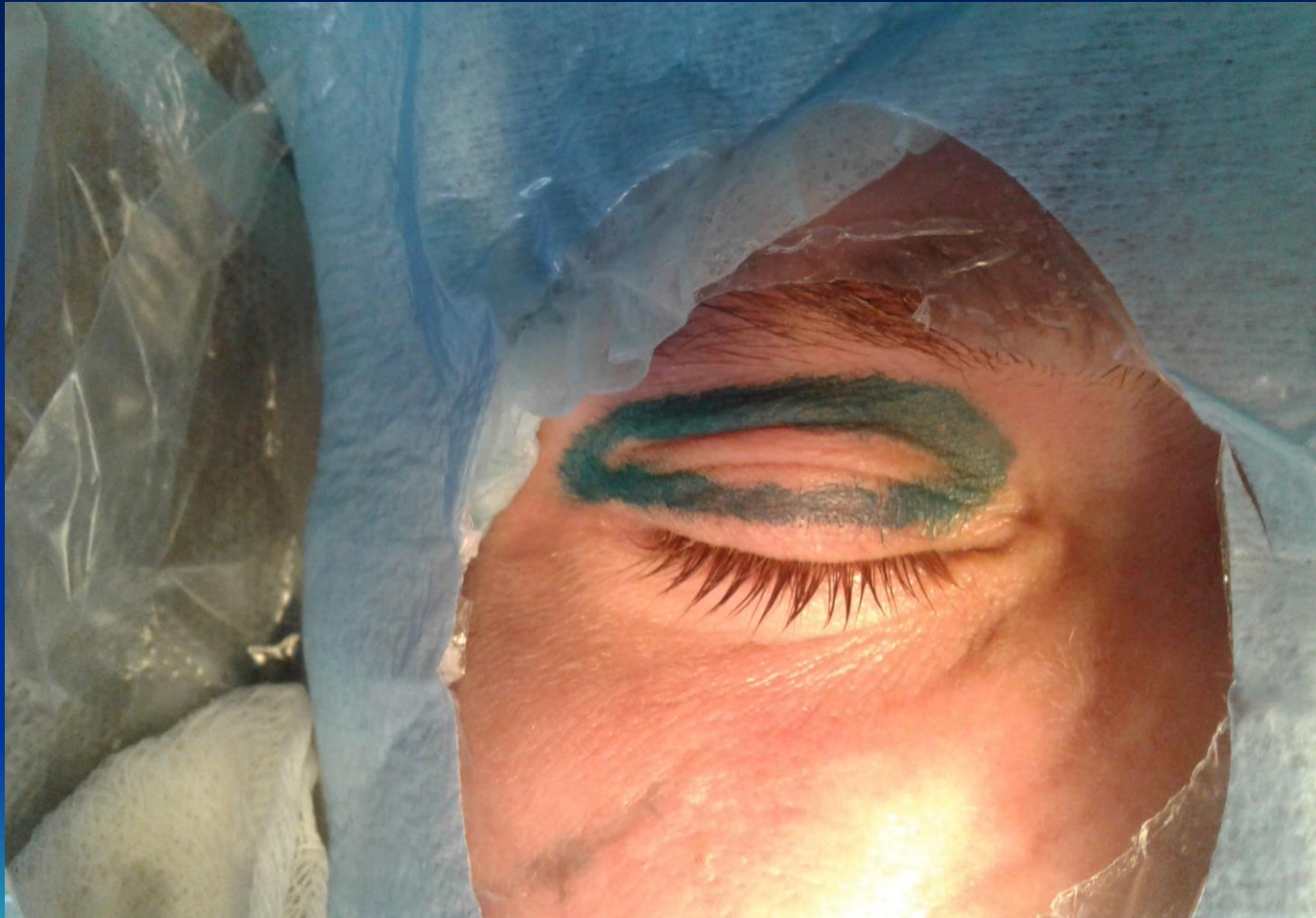- Полный птоз наблюдали у 5 больных (33% случаев), частичный птоз верхнего века был у 10 больных (67 %).



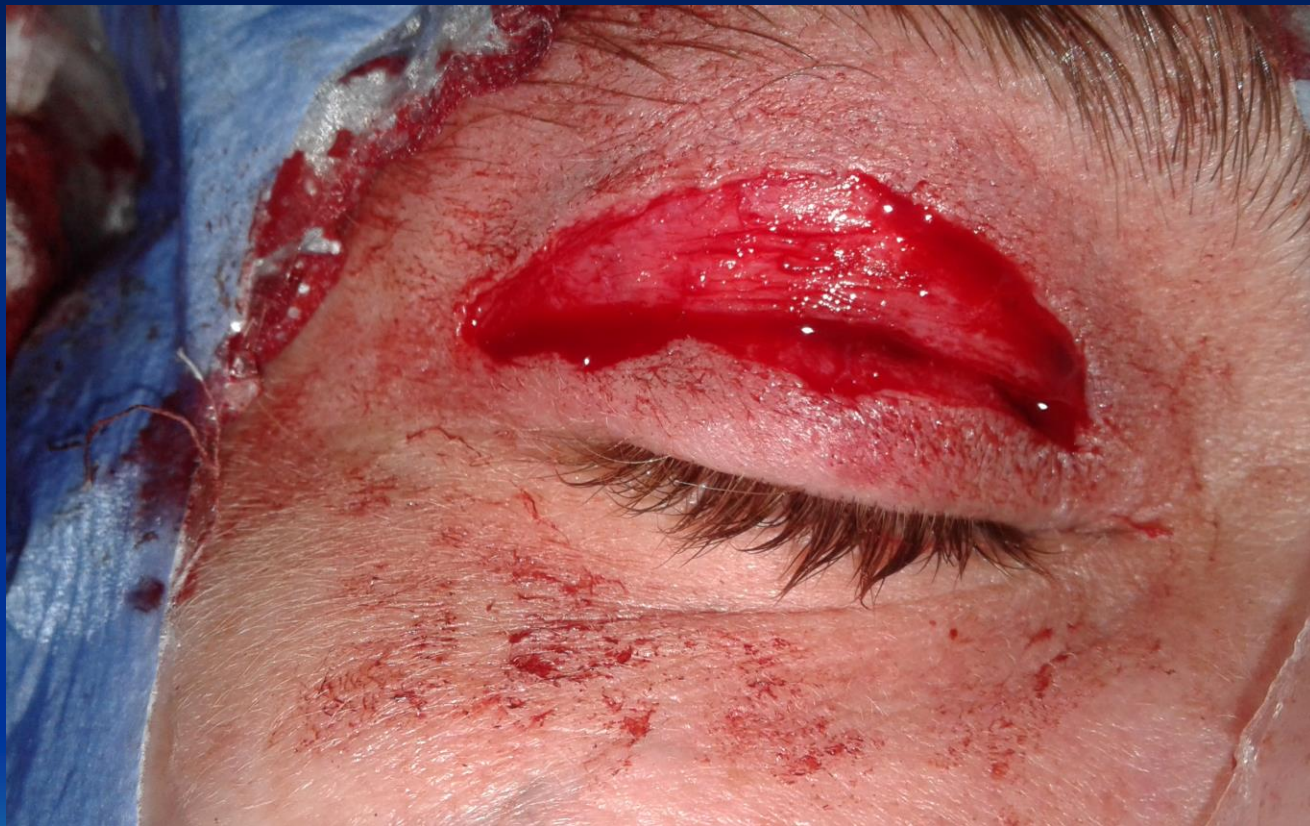Методика операции

- На операционном столе бриллиантовым зеленым маркировали зону кожи, которую необходимо иссечь.
- Затем подкожно вводили лидокаин и иссекали отмеченный участок кожи.
- Кровоточащие сосуды прижигали каутером.
- Оба края оставшейся кожи века сшивали узловыми швами.
- На 7-9 день кожные швы удаляли

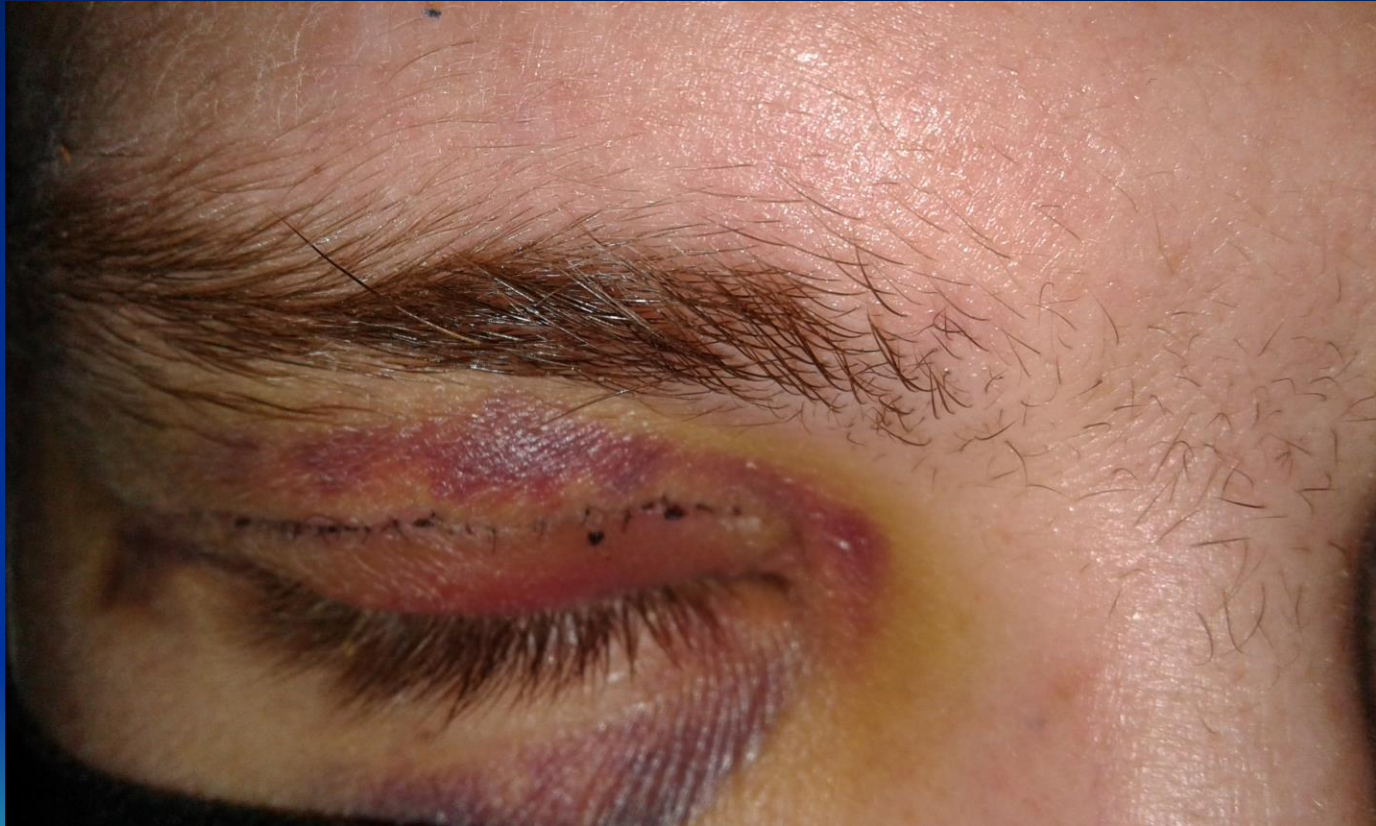Маркировка зоны удаления кожи



Иссечен кожный лоскут



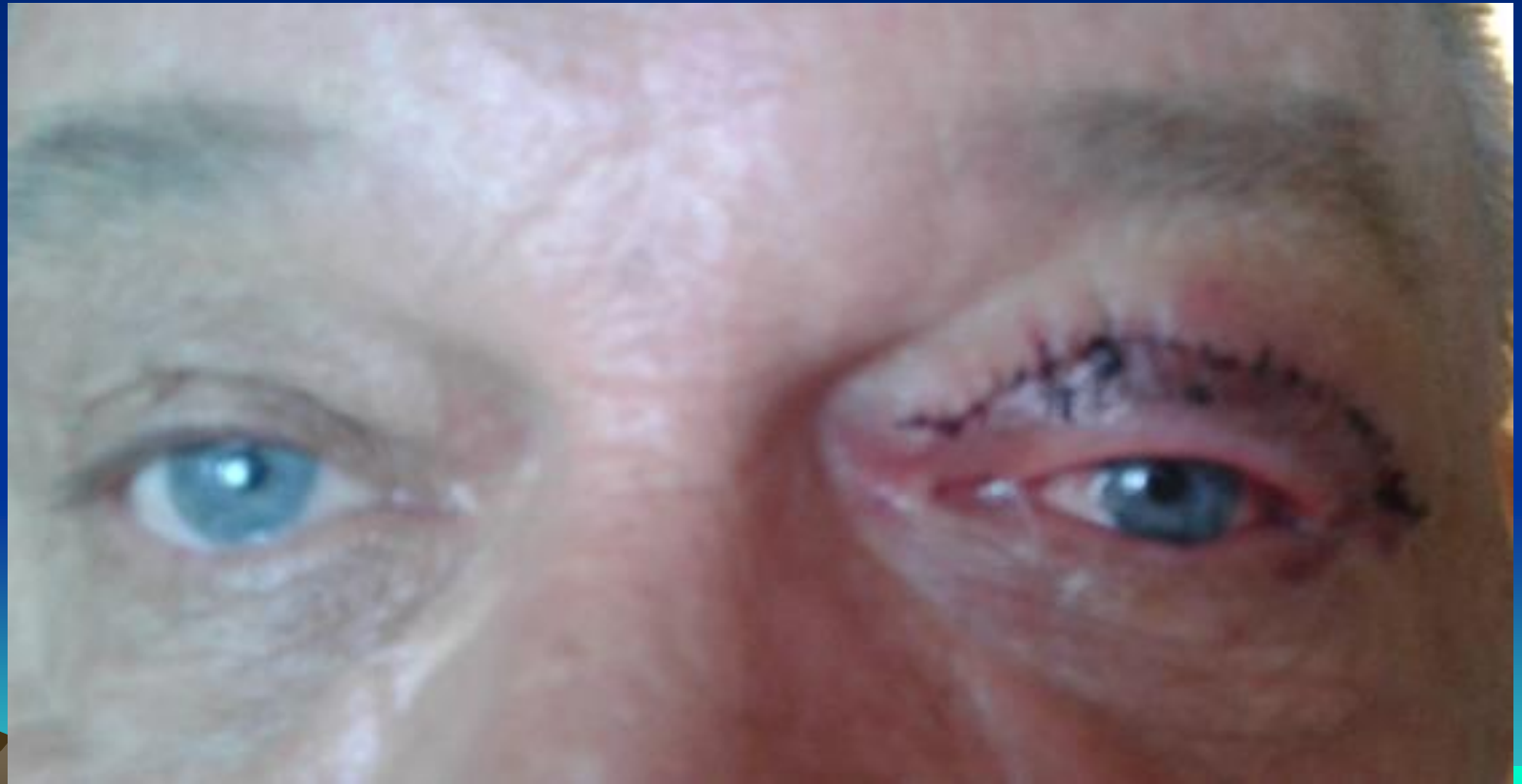Наложены швы на рану



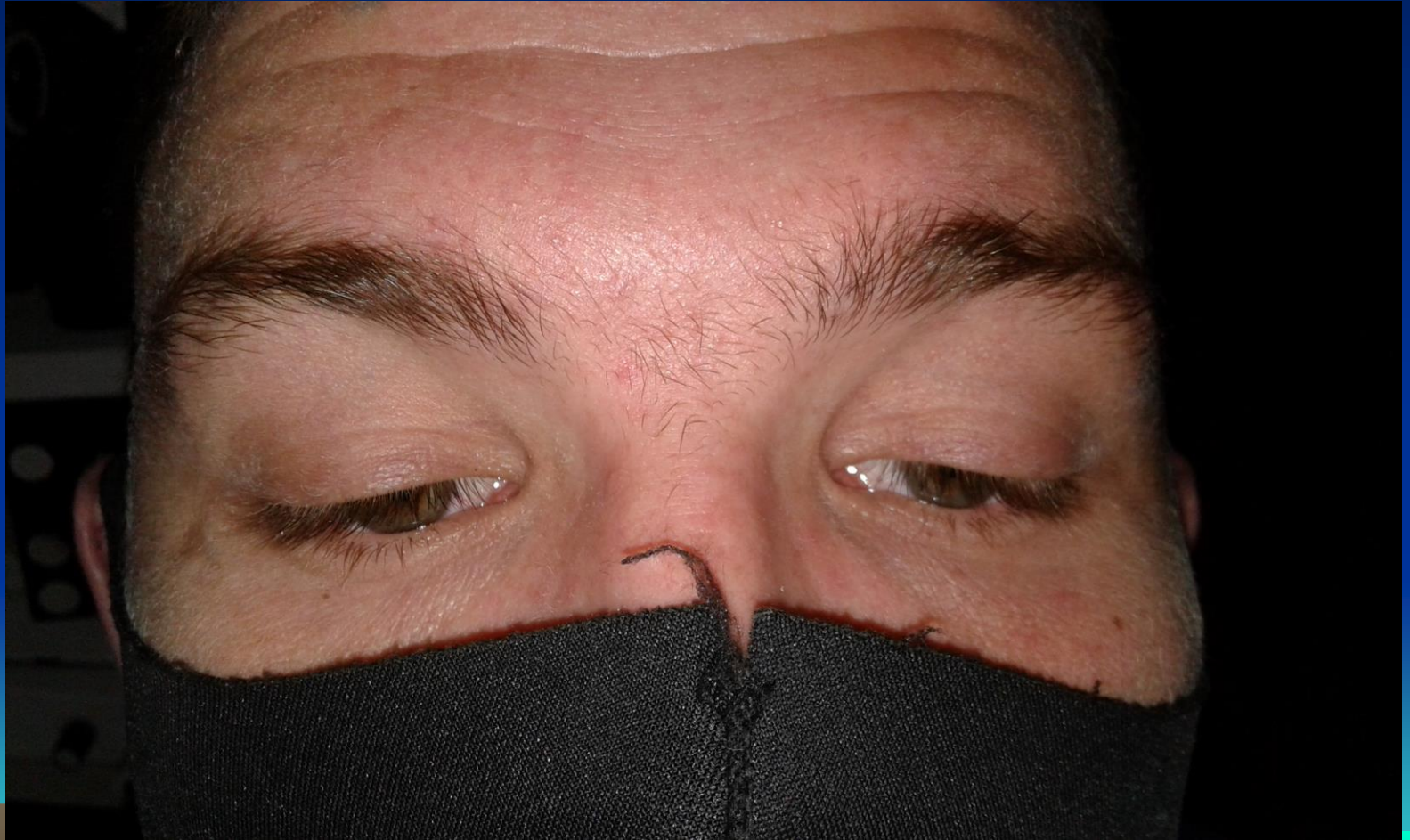- В качестве примера демонстрируем фото, прооперированных нами больных:



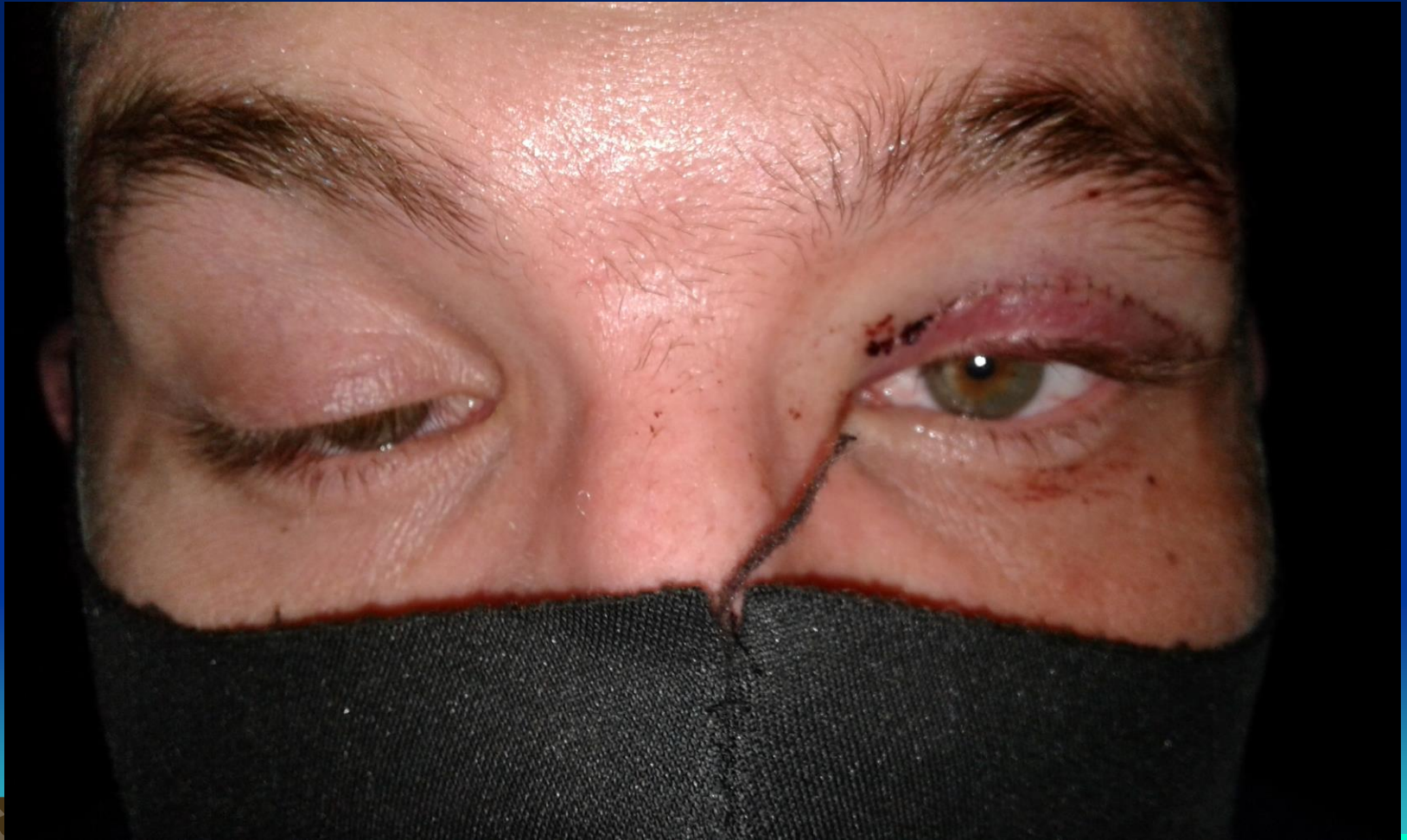Больной Ю., 1й день после операции по поводу полного блефароптоза левого глаза, который появился после удаления доброкачественной опухоли левой орбиты в нейрохирургии



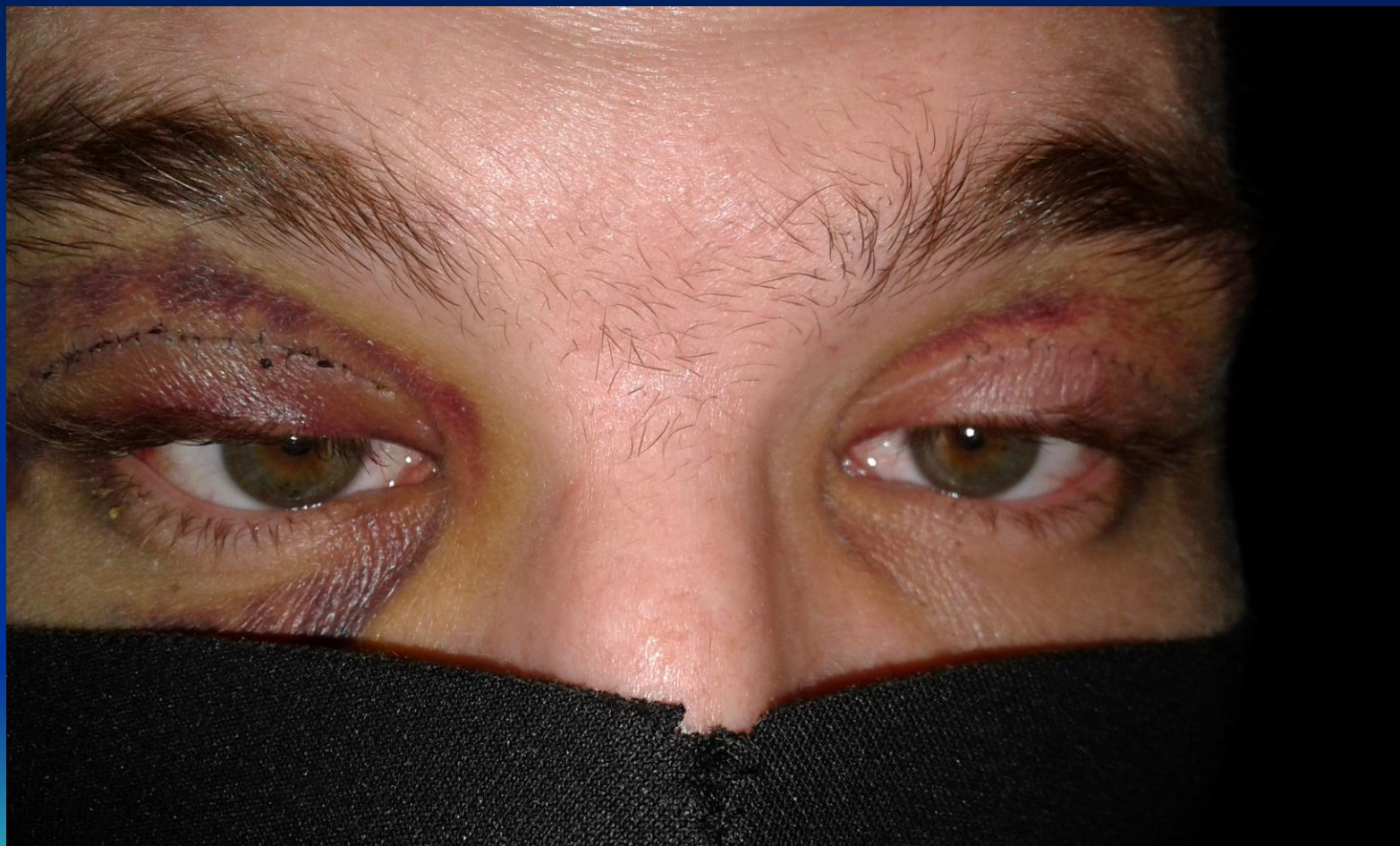Больной Р. 30 лет, врожденный птоз век обоих глаз. Для того чтобы видеть он вынужден был запрокидывать голову назад



Больной Р. на следующий день после операции на
левом глазу



Больной Р. после операции на обоих глазах



- Во всех случаях у прооперированных нами больных в результате пластики положение верхнего века стало более правильным, зрачковая зона стала свободной.

Исчезла необходимость в запрокидывании головы для улучшения зрения.

Осложнений в ходе операции и послеоперационном периоде не было.



Заключение

- Отдаленные результаты (от 3-х месяцев до 2-х лет) свидетельствуют об устойчивости достигнутого эффекта
- Больные удовлетворены более правильным положением верхнего века и более открытой глазной щелью.
- Блефаропластика может быть использована как при врожденном и приобретенном птозе.



БЛАГОДАРЮ ЗА ВНИМАНИЕ

