



Государственная образовательная организация высшего профессионального образования «Донецкий национальный медицинский университет имени М. Горького»

Кафедра педиатрии №3

Особенности течения острого лимфобластного лейкоза, ассоциированного с Rh-хромосомой, у детей

Лимаренко М.П., Марченко Е.Н.,
Задыхайло В.Ю., Рябко А.А., Соколов В.Н.

III Республиканская научно-практическая интернет-конференция

«Актуальные вопросы педиатрии»

Донецк, 15 апреля 2021 года

Острый лимфобластный лейкоз (ОЛЛ) -

Код по
МКБ-10:
С 91.0

опухолевое заболевание системы крови, возникающее в результате злокачественной трансформации предшественников В или Т-лимфоцитов.

Субстрат опухоли – незрелые бластные клетки.

Этиология

Важную роль в развитии лейкоза играют следующие факторы:

- ❑ Ионизирующая радиация
- ❑ Химические вещества (бензол)
- ❑ Лекарственные препараты (алкилирующие препараты)
- ❑ Вирусные инфекции (Эбштейна-Барр, ЦМВ, ВИЧ)
- ❑ Генетические факторы:

а) монозиготный близнец имеет 20%-й риск развития лейкоза при возникновении лейкоза у его близнеца в первые 5 лет жизни;

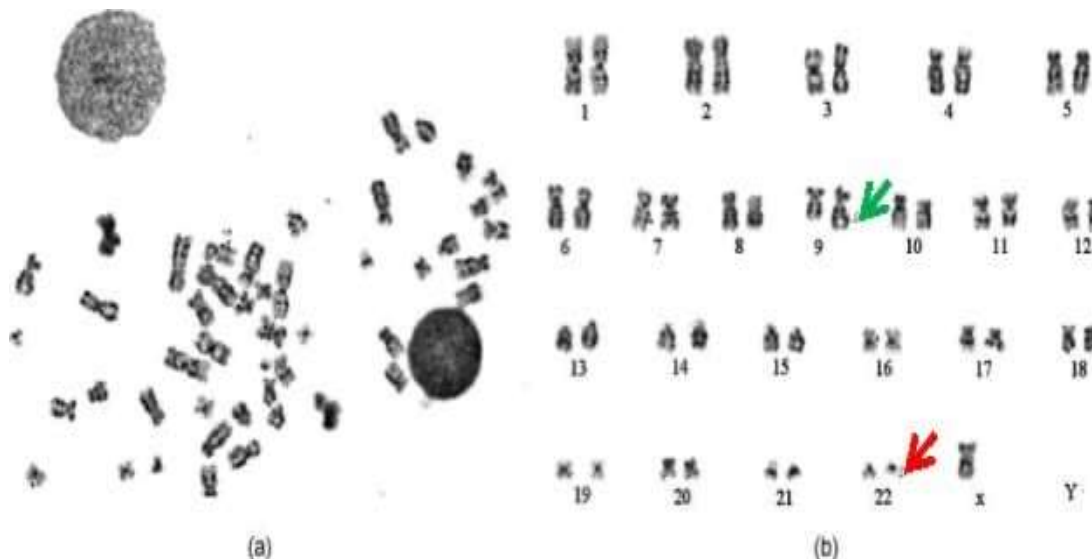
б) частота лейкоза у сибсов больных лейкозом в 4 раза выше, чем в общей популяции;

с) хромосомные аномалии (синдром Дауна, анемия Фанкони и др.)

- ❑ Сбой иммунной системы

В большинстве случаев конкретная причина возникновения ОЛЛ остается неизвестной

- ❑ Филадельфийская (Ph) хромосома является наиболее частой цитогенетической аномалией, обнаруживающейся в зрелых В-клетках пациентов с хроническим миелоидным лейкозом.
- ❑ **Ph-хромосома редко встречается у больных острым лимфобластным лейкозом.**
- ❑ Острый лимфобластный лейкоз, маркированный транслокацией (9;22) — (Ph-ОЛЛ) является самой агрессивной формой острого лимфобластного лейкоза.
- ❑ Встречаемость этой мутации растет с возрастом, выявляясь у детей в 5%, у взрослых – в 50 – 90% случаев.



История открытия

- Филадельфийская хромосома была впервые описана в 1959 году исследователями *Peter Nowell*, который работал на медицинском факультете *University of Pennsylvania School of Medicine*, и *David Hungerford*, который работал в *Fox Chase Cancer Center*. Была названа в честь города, в котором расположены оба сооружения.
- В 1973 году исследователь *Janet Rowley* из Чикагского университета сообщила о механизме образования Филадельфийской хромосомы, что позволило предположить, что Ph – хромосома получается путем переноса части 22-ой хромосомы на 9-ую.

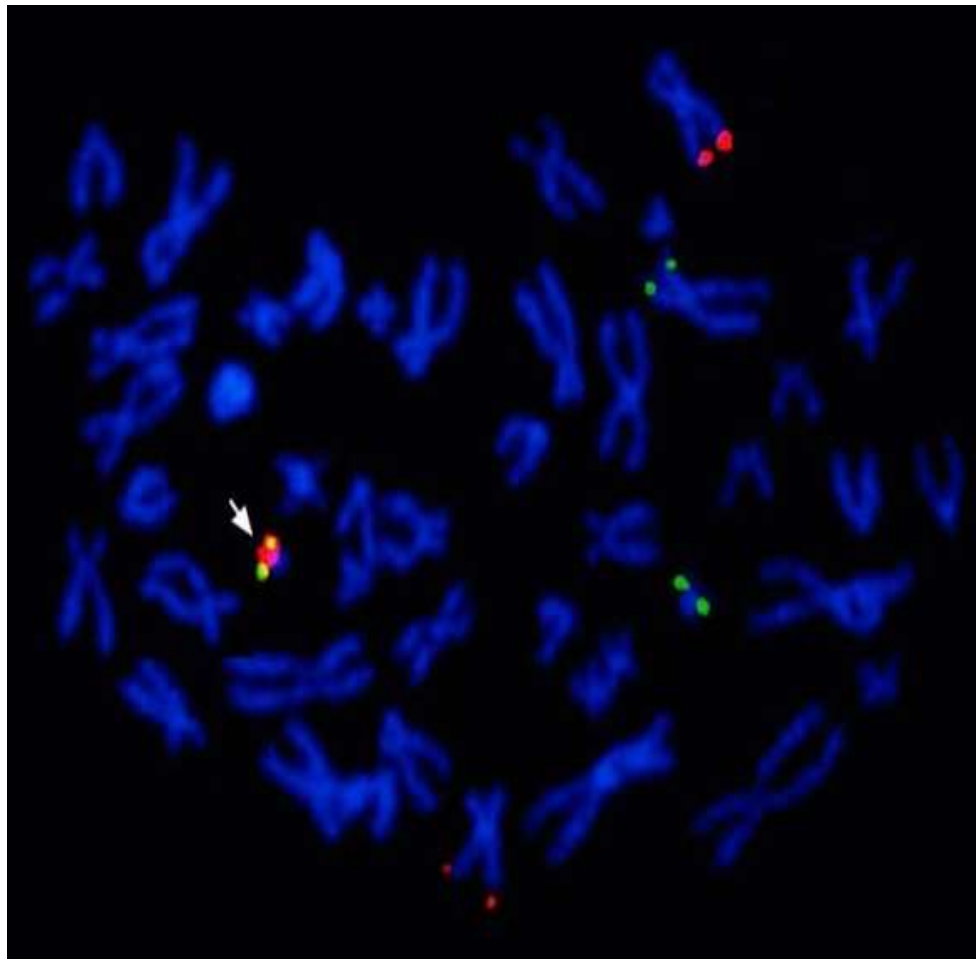


Питер Ноуэлл и Дэвид Хангерфорд



Дженет Роули

<https://blogs.plos.org/dnascience/2017/06/05/celebrating-gleevec-and-basic-research/>




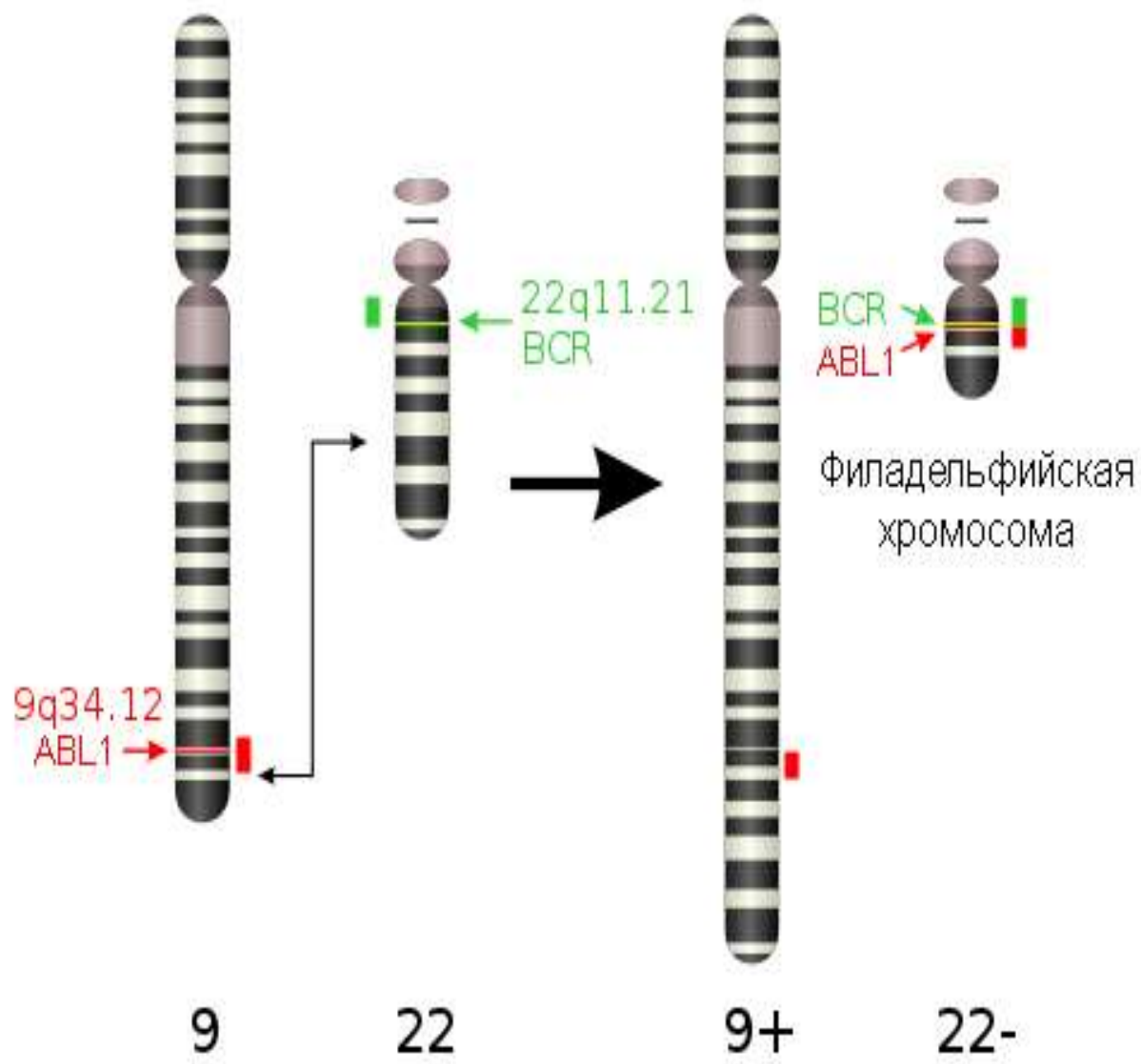
Филадельфийская хромосома,
визуализированная
цитогенетическим методом FISH

Патогенез

Основным следствием произошедшей хромосомной поломки является **увеличение продукции клеток — носительниц транслокации (9;22)(q34;q11)**. Это связано с тем, что в месте обычного при этой транслокации разрыва хромосомы 22 локализован ген ABL, кодирующий образование белка с функцией тирозинкиназы.

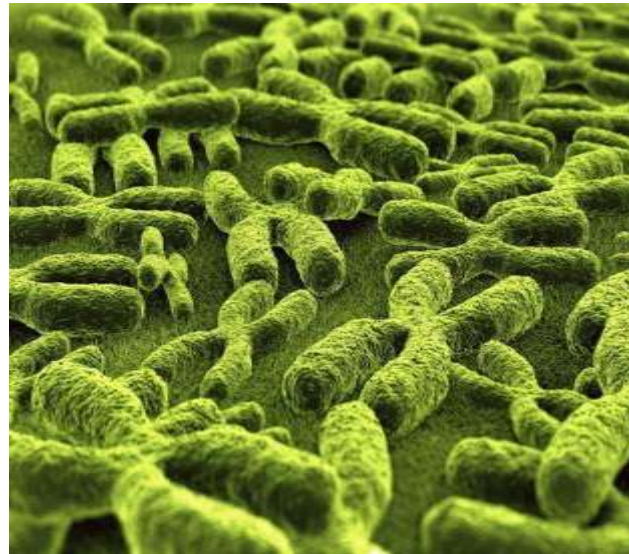
Главная функция ABL-тирозинкиназы заключается в связывании с аденозинтрифосфатом (АТФ) и последующем переносе фосфата от АТФ к тирозину белков (фосфорилирование).

Фосфорилирование — внутриклеточный механизм передачи сигналов, обеспечивающих жизнедеятельность клетки, в частности сигналов созревания и пролиферации. В результате реципрокной транслокации (9;22) на хромосоме 22 образуется **слитный ген BCR-ABL**, кодирующий продукцию **белка BCR-ABL**, который сохраняет **функцию ABL-тирозинкиназы. Активность BCR-ABL-тирозинкиназы значительно выше, чем у нативной ABL-тирозинкиназы.** Это происходит в результате возникающих при транслокации структурных изменений, в частности перемещения домена SH3 ABL-тирозинкиназы, выполняющего в норме функцию естественного блокатора ее активности, с хромосомы 22 на хромосому 9.



Установлено, что разрывы гена ABL при данной транслокации происходят всегда в одном месте, а гена BCR могут быть в разных точках. При разрыве гена BCR в области первого интрона происходит соединение его первого экзона со вторым экзоном гена ABL — e1a2. При соединении с ABL экзона b2 или b3 гена BCR образуется соединение b2a2 или b3a2.

Таким образом, ген BCR-ABL всегда включает одинаковую по протяженности часть гена ABL, но различную — гена BCR. В зависимости от места разрыва образуется три варианта кодируемого слитным геном BCR-ABL белка: **P190**, образование которого кодируется e1a2, **P210** и **P230**, кодируемые b2a2 и b3a2.



- При хроническом миелоидном лейкозе у всех больных обнаруживается белок p210
- При остром лимфобластном лейкозе встречаются как варианты с p190, так и с p210 в различной пропорции
- У детей **Ph+ ОМЛ с типом белка p190 является преобладающим**, он встречается в **85 %** случаев, p210 – у остальных **15 %** больных

□ Вследствие образования слитного гена BCR-ABL1 и гиперактивации BCR-ABL-тирозинкиназы усиливается передача пролиферативных сигналов по сигнальным путям Ras-Raf-МАР-киназы и Jak-STAT, результатом чего является ускоренная и независимая от ростовых факторов продукция Ph-позитивных клеток.

Основные синдромы Rh- позитивного ОМЛ у детей

- Интоксикационный
- Анемический
- Геморрагический
- Пролиферативный
- Костно-суставной
- Иммунодефицита и
инфекционных осложнений

Диагностика Rh-положительного ОЛЛ у детей

- **Первый этап** – установление самого факта наличия у больного острого лейкоза с помощью цитологического исследования мазков крови и костного мозга.
- **Второй этап** – разделение острых лейкозов на две группы: острые нелимфобластные лейкозы и острые лимфобластные лейкозы. С этой целью, кроме цитологического, осуществляется цитохимическое и иммунологическое исследование образцов костного мозга.
- **Третий этап** – подразделение острых лейкозов на формы, характеризующиеся определенным прогнозом и особенностями терапии. Для этого, наряду с вышеперечисленными методами исследования, используются: цитогенетические, молекулярно-генетические, иммуногистохимические и некоторые другие методики.

□ Лечение педиатрических пациентов с острым лимфобластным лейкозом, ассоциированным с Ph-хромосомой, проводится в соответствии с **протоколом EsPhALL**: Amendment proposal An open-label study to evaluate the safety and efficacy of IMATINIB with chemotherapy in pediatric patients with Ph⁺/BCR-ABL⁺ acute lymphoblastic leukemia (Ph⁺ALL).

НВ!

- **Острый лимфобластный лейкоз с Ph-хромосомой относят в группу высокого риска** независимо от других клинико-гематологических особенностей или наличия дополнительных хромосомных изменений.
- **Выявление таких больных имеет жизненные показания**, поскольку у них есть шанс длительного безрецидивного выживания только после трансплантации костного мозга, проведенной во время первой или второй ремиссий.

Собственное клиническое наблюдение

Пациентка С., 9 лет, находится в отделении детской онкогематологии Института неотложной и восстановительной хирургии им. В.К. Гусака г. Донецка с августа 2019 года по настоящее время.

Жалобы:

- Общая слабость
- Головокружение
- Шум в ушах
- Боль в голеностопных суставах

Анамнез заболевания

Со слов матери, пациентка больна с 17.08.2019 г., когда у ребенка повысилась температура тела до фебрильных цифр, появилась боль в горле. Обратились к врачу по месту жительства, в общем анализе крови выявили анемию (Hb 106г/л), была назначена симптоматическая терапия. На фоне приема жаропонижающих препаратов состояние девочки улучшилось, однако через 2 дня вновь стала повышаться температура тела, эпизодически до фебрильных цифр.

26.08.2019 г. вечером состояние ухудшилось: повысилась температура тела, появился шум в ушах, выросла слабость.

На следующий день по месту жительства проведено исследование крови: Hb-78 г/л, лейкоциты-13,4 Г/л.

Направлена на консультацию к детскому гематологу в ИНВХ.

В лаборатории ИНВХ выполнен общий анализ крови: Hb-58 г/л, тромбоциты единичные, лейкоциты-13,9 Г/л, **бласты-59%**.

Девочка была госпитализирована в отделение онкогематологии для детей в ургентном порядке.

Объективный статус при поступлении

Рост – 138 см, масса – 25 кг.

Общее состояние ребенка тяжелое: выражены анемический, миелопролиферативный интоксикационный синдромы. Кожа резко бледная, с восковидным оттенком. Лицо одутловатое. Увеличены периферические лимфатические узлы во всех группах до 2,5-4,0 см, больше в подчелюстной и переднешейной областях. Слизистая оболочка полости рта бледная, единичные геморрагические элементы. В легких дыхание везикулярное. Тоны сердца ритмичные, систолический шум над всей предсердечной областью. Тахикардия до 110 уд/мин. Живот увеличен в размере. Печень +8 см, селезенка – край на 4 пальца ниже пупочной линии (+15-18 см), органы плотные. Остеоперкуссия болезненная. Стул, со слов мамы, обычных свойств. Моча светлая.

Данные дополнительных методов исследования

- **Клинический анализ крови:** эр.- **2,0** Т/л, Нв - **58** г/л, ЦП – 0,87, **анизо- и пойкилоцитоз выраж.**, тр. – **единичные**, Л.-**13,9** Г/л., **бласты – 59**, с.-1, л.-40, СОЭ – 5 мм/час.
- **Биохимический анализ крови:** общий белок – **61,0** г/л (65-85 г/л), билирубин общ. – 17,1 мкмоль/л, билирубин прямой – 4,26 мкмоль/л, билирубин непрямой – 12,84 мкмоль/л, АЛТ – 39 Е/л, АСТ – 68 Е/л, мочевины – 2,9 ммоль/л, креатинин – 64,0 мкмоль/л, амилаза – 29 Е/л.
- **Миелограмма:** бласты – **78,5**; промиелоциты(н) - 0,5; с/я(н) - 0,5; лимфоциты – 12,0; моноциты – 1,0; лимф.кл. – 1,5; эритробласты – 0,5; нормобласты(п) – 2,5; (о) – 2,5. Индекс Л-Э 3:1. Индекс созревания нейтрофилов --. Индекс созревания эритробластов – 0,9. МКЦ в препаратах не обнаружены.
Выводы: препараты костного мозга клеточные. Бластных клеток 70-80% в препаратах. Эритроидный росток представлен единичными элементами.
- **Цитохимическое исследование костного мозга:** реакция на гликоген **положительная** в гранулярной форме в единичных бластных клетках. Реакция на липиды отрицательная. Реакция на пероксидазу отрицательная.
Выводы: учитывая морфологию бластных клеток и цитохимические реакции можно думать **OLL, морфологический тип L1-L2.**

Исследования в Национальной детской специализированной больнице «ОХМАТДЕТ» г. Киева

- **Гемограмма:** эр.- 3,15 Т/л, Нв - 92 г/л, тр. - $9 \cdot 10^9$ /л, л.-16,0 Г/л.
- **Лейкограмма:** бласты - 57%; с/я нейтрофилы - 3; лимфоциты - 39; моноциты - 1.
- **Миелограмма:** бласты 96,2; ЭП: сумма ЭП: 0,0; индекс созревания эритрокариоцитов --; лимфоциты - 3,6; МКЦ не обн. в преп.; целлюлярность препарата - нормокл.; с/я: 0,2; сумма ГП - 0,2; Л-Э --; индекс созревания нейтрофилов --; ретикулюм -.
- **Цитохимическое исследование бластных клеток:** миелопероксидаза (РОХ) - отриц., ШИК - реакция на гликоген (PAS) - **положит.** в гранулярной форме, неспецифическая эстераза (ANAE) - отриц.

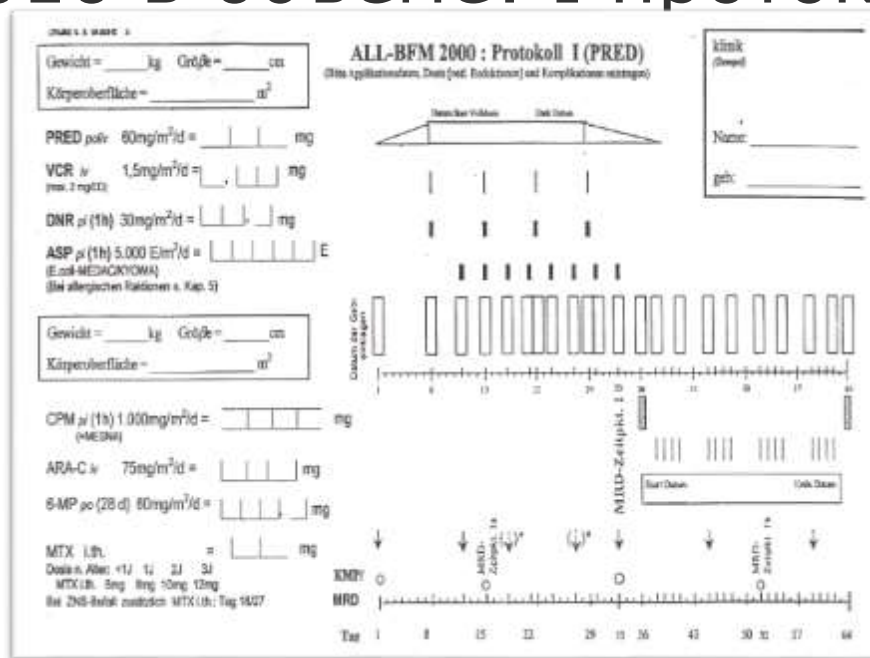
Заключение: При нормальном количестве клеточных элементов в препарате костного мозга отмечается инфильтрация бластными клетками (96,2%). Относительное количество бластных клеток в периферической крови 57%. Все ростки кроветворения угнетены. Учитывая данные гемо-, лейко-, миелограммы и цитохимических исследований, можно думать о наличии у пациента острого лимфобластного лейкоза, ФАБ - вариант L2.

- **Иммунофенотипирование:** в препарате костного мозга выявлена популяция бластных клеток, фенотип которой соответствует фенотипу В - клеточного острого лимфобластного лейкоза.
- **Молекулярно - генетическое ПЦР - исследование экспрессии онкогена BCR/ABL в образце костного мозга:** выявлена экспрессия онкогена BCR/ABL; t(9;22)(q34;q11); транскрипт p190.

Полученные данные позволили диагностировать у ребёнка:

острый лимфобластный
лейкоз, L 2 по ФАБ –
классификации с
экспрессией онкогена
BCR/ABL (Ph-позитивный),
ЦНС 1, 1-й острый период.

Пациентка получила лечение по протоколу EsPhALL-2010 в объеме: I протокол. HR 1, HR 2, HR 3.



Достигнута клинико-гематологическая ремиссия. Однако сохраняется положительная MRD* – 0,72% от контрольного гена BCR/ABL.

*Minimal residual disease [англ.] - минимальная остаточная болезнь

Выводы

Таким образом, приведенное клиническое наблюдение представляет интерес для детских гематологов, педиатров и врачей общей практики в связи с редкостью сочетания острого лимфобластного лейкоза с филадельфийской хромосомой в детском возрасте, тяжестью течения заболевания, длительностью лечения и неоднозначностью прогноза.

Спасибо за внимание!

Будьте 
здоровы