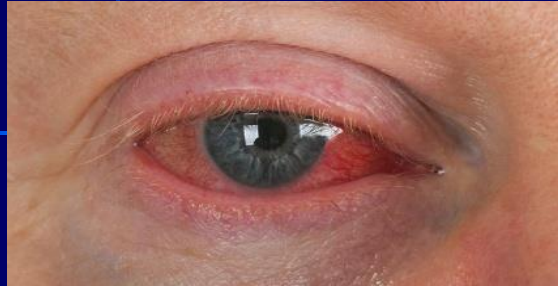

*ГОО ВПО Донецкий национальный  
медицинский университет  
Кафедра офтальмологии ФИПО*

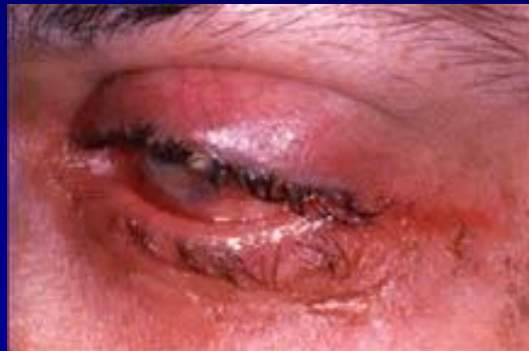

*Особенности  
офтальмологической патологии  
у лиц с atopическим анамнезом*

*Доц. Смирнова А.Ф., доц. Голубов К.Э.,  
асс. Котлубей Г.В.  
Донецк 15 сентября 2021 г.*

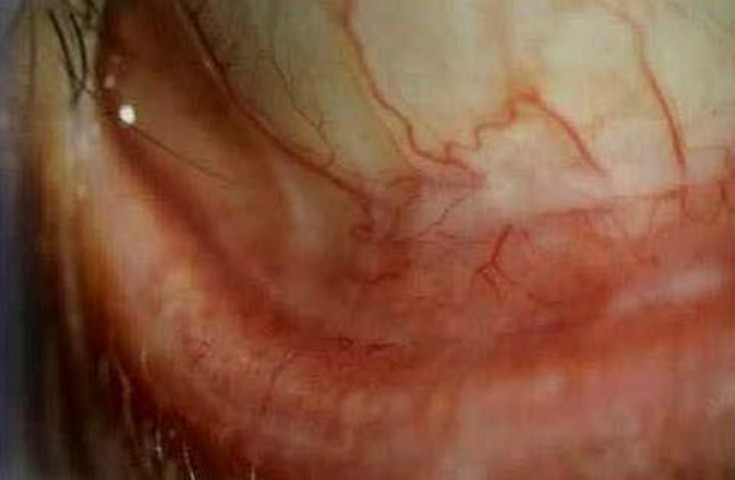

- **Атопический кератоконъюнктивит** - хроническое рецидивирующее двустороннее заболевание мультифакторной этиологии, ассоциируемое с атопическим дерматитом.

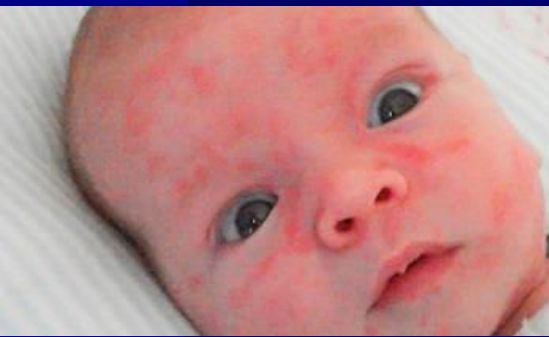
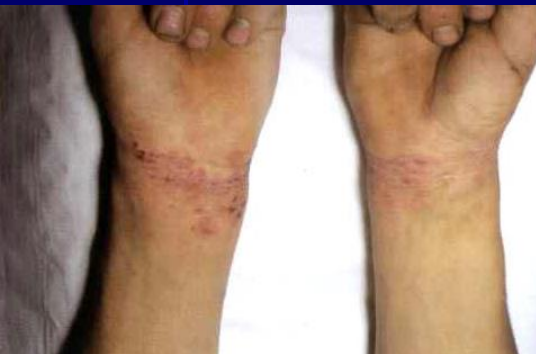
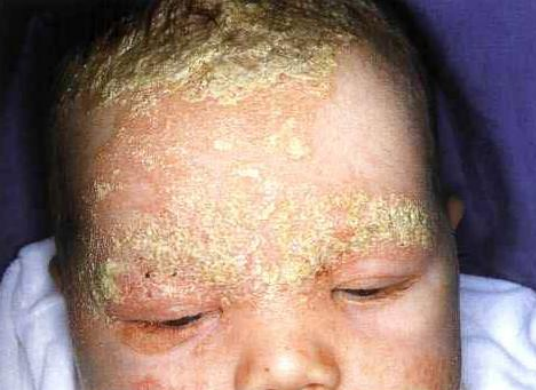- **Синонимы :**
  - аллергический конъюнктивит при атопическом дерматите,
  - атопический блефароконъюнктивит
- **Н10.1** Острый атопический конъюнктивит.

М.Ж. Ноган в 1953 году описал пять случаев кератоконъюнктивита у больных, страдающих атопическим дерматитом



- Социально-экономическая значимость :
  - *хронический и рецидивирующий воспалительный процесс* сопровождается рубцовыми изменениями в конъюнктиве и роговице с угрозой потери зрения

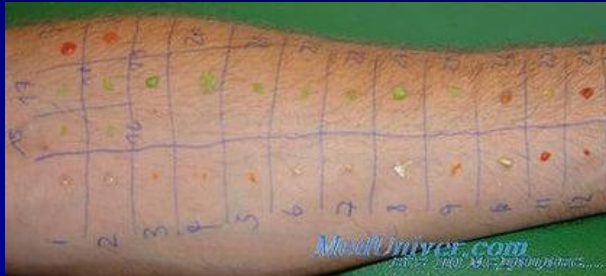

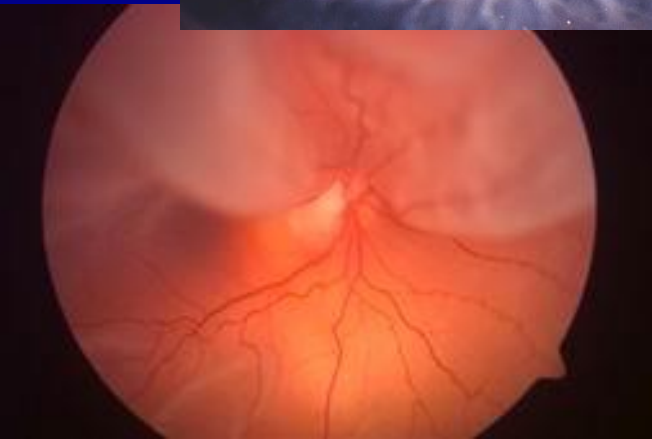
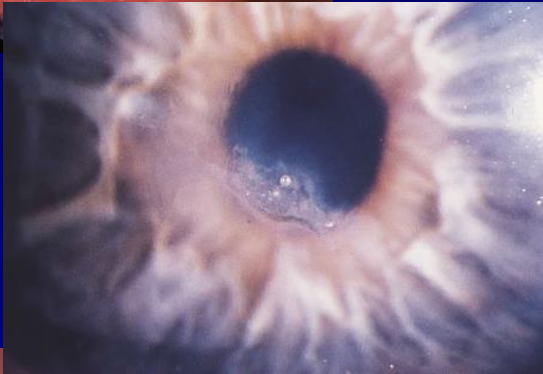
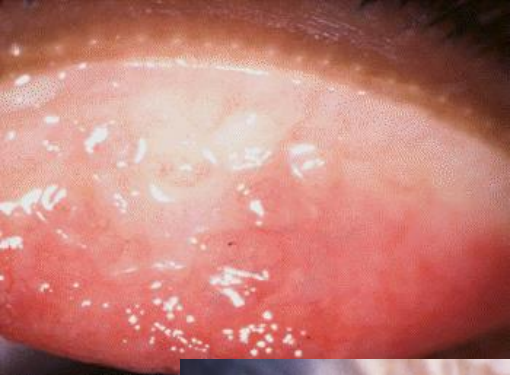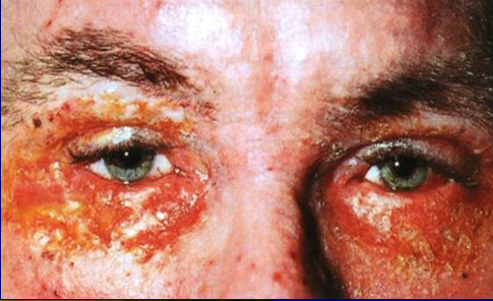- АКК наблюдается у 20 – 40% больных с наиболее распространенным аллергическим заболеванием кожи - атопическим дерматитом.
- Первые проявления заболевания отмечаются у детском и подростковом возрасте, а пик заболеваемости наблюдается в возрасте 30-50 лет.
- У мужчин АКК выявляется чаще, чем у женщин.



АКК развивается при сочетанном действии факторов риска :

- ✓ наследственной предрасположенности (семейная предрасположенность к выработке IgE-антител в ответ на низкие дозы аллергенов),
- ✓ пищевой аллергии,
- ✓ экзогенных и эндогенных раздражителей



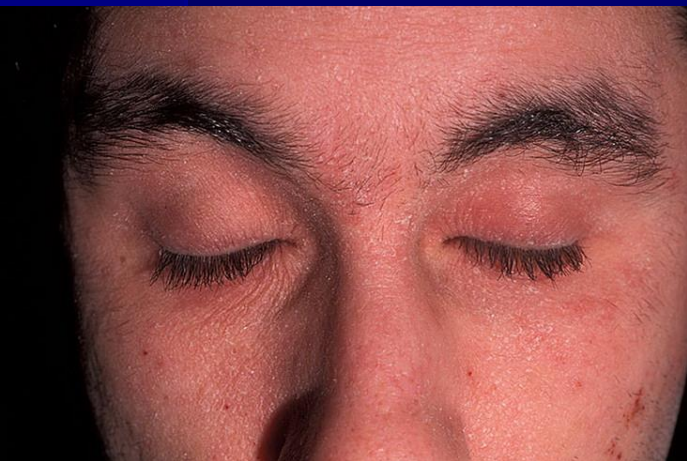
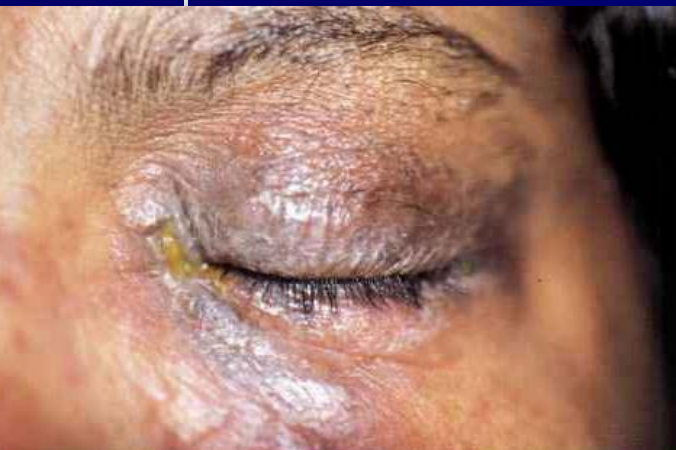
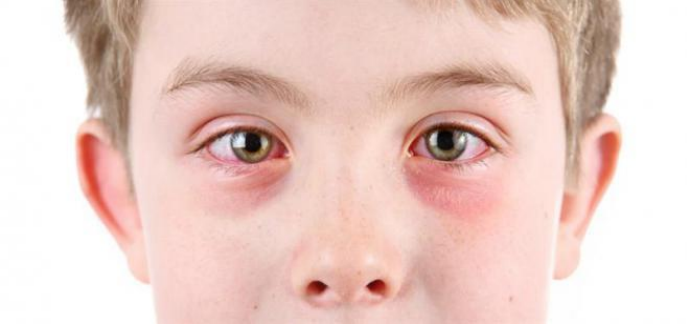
При АКК в патологический процесс  
может вовлекаться

- кожа и края век,
- конъюнктивы,
- роговица ,
- хрусталик,
- сетчатка

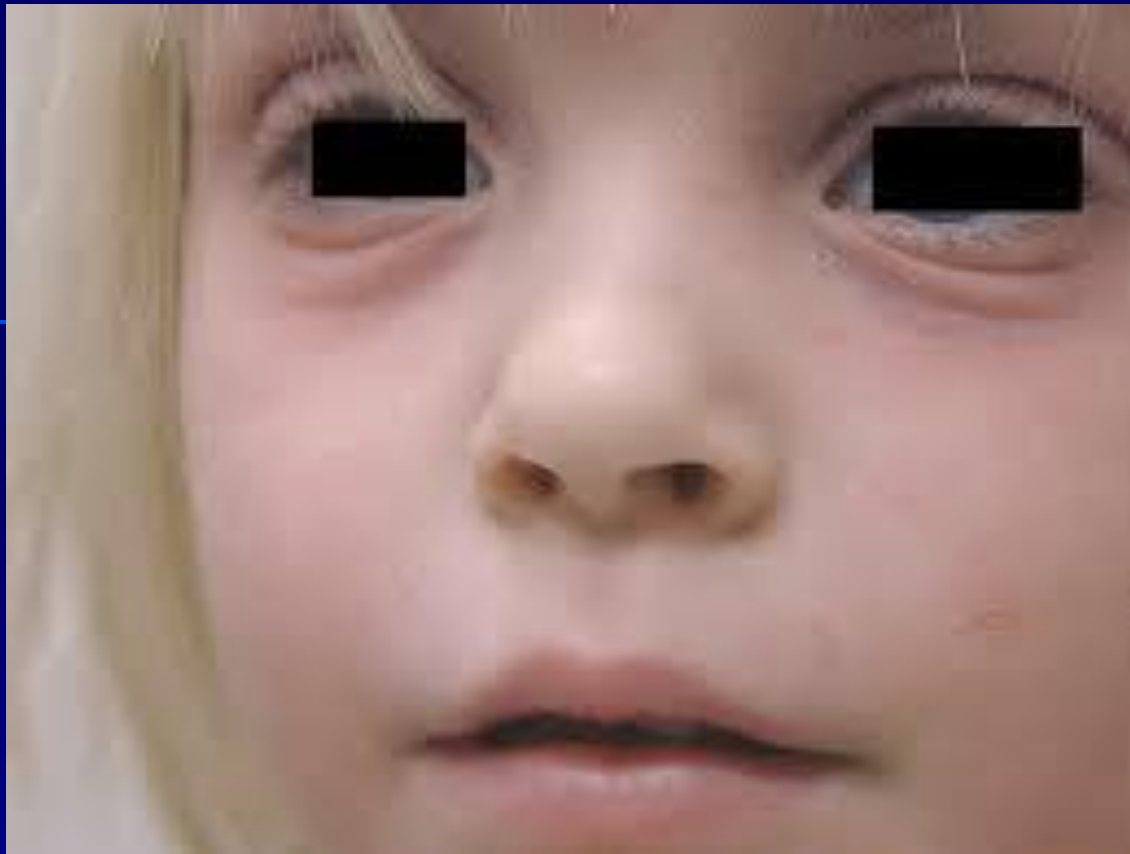

- **Двусторонний зуд век и периорбитальной кожи** - наиболее частый симптом.
- Пациенты предъявляют жалобы на слезотечение, светобоязнь, жжение под века ми

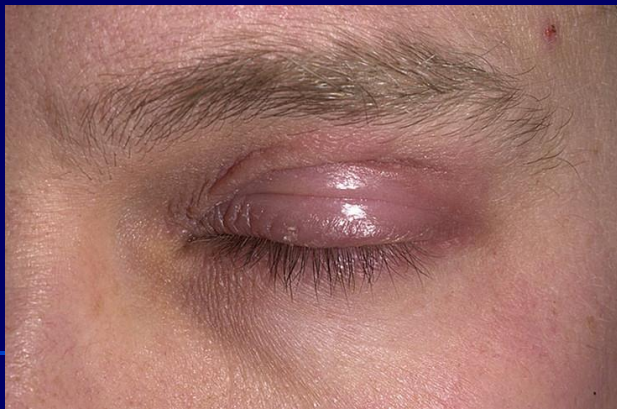

- Поражение кожи век может иметь вид экзематозного дерматита, проявляющегося сухой, воспаленной кожей с наличием чешуек и следов расчесов.

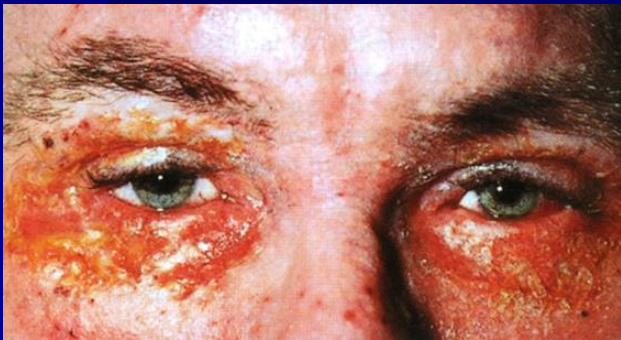
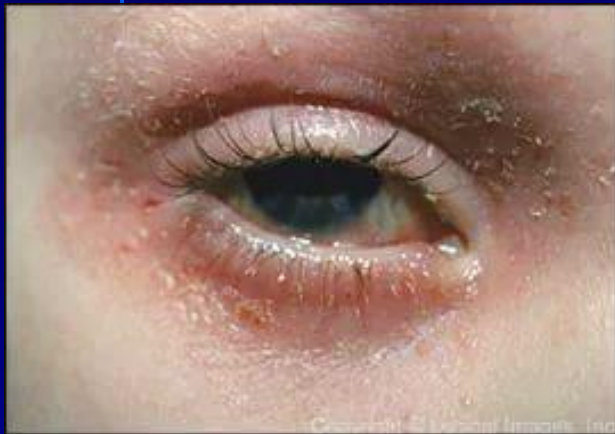


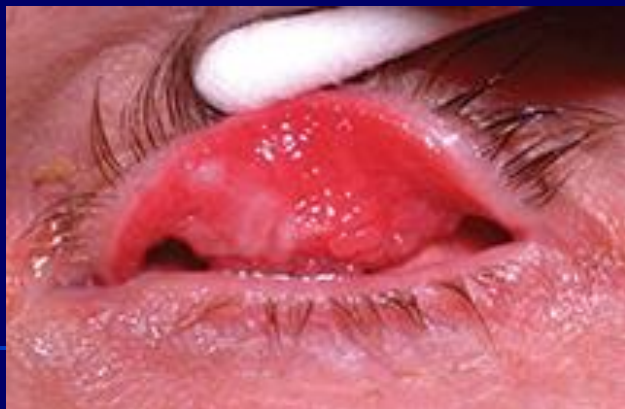Складка Денни-Моргана  
(Dennie-Morgan-Lines)

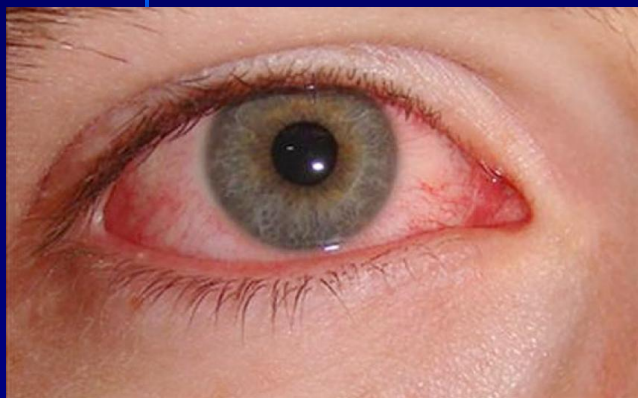

- Края век утолщены, с мелкими углублениями.
- Часто возникает дисфункция мейбомиевых желёз с нарушением слёзной плёнки и развитием стафилококкового блефарита.

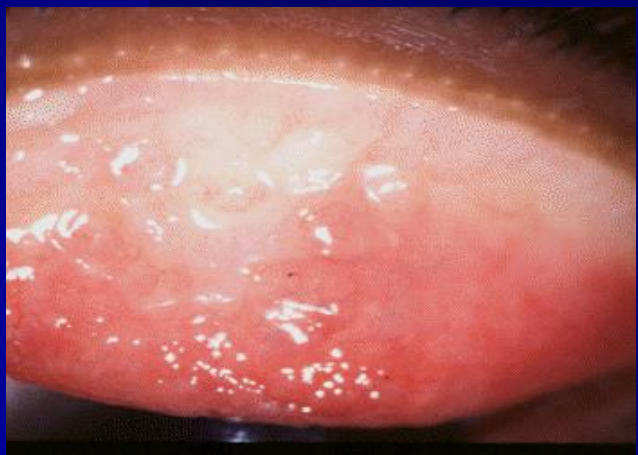



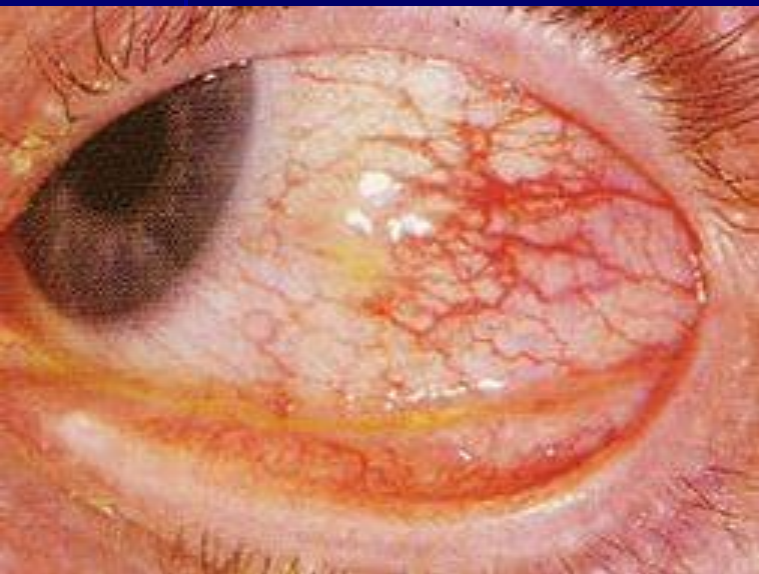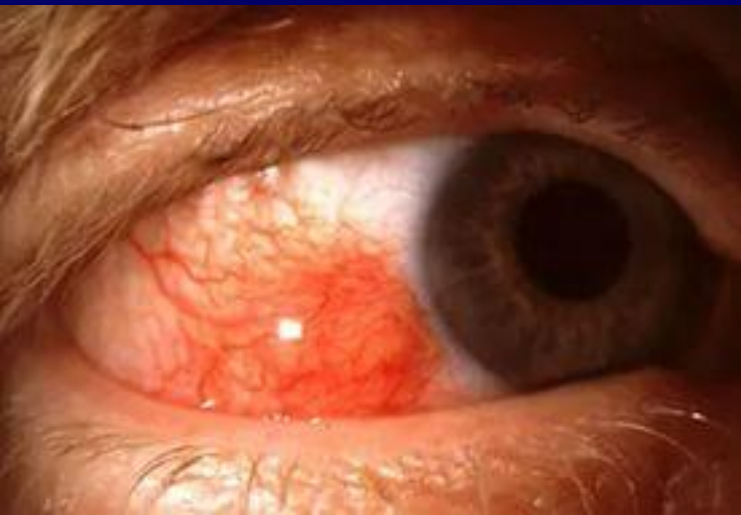- Микропапиллярный конъюнктивит поражает слизистую оболочку верхнего и нижнего века, а также нижнего свода.



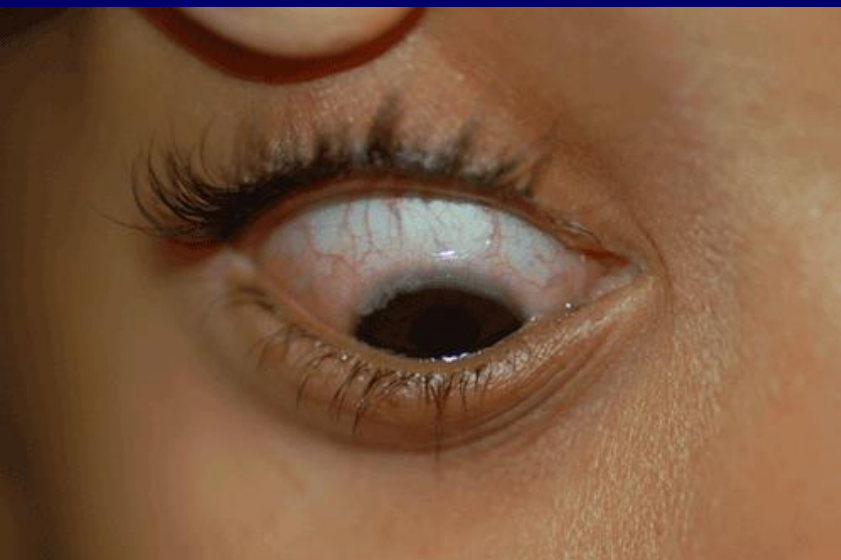- Со временем они могут развиться и в крупные сосочки с последующим рубцеванием.



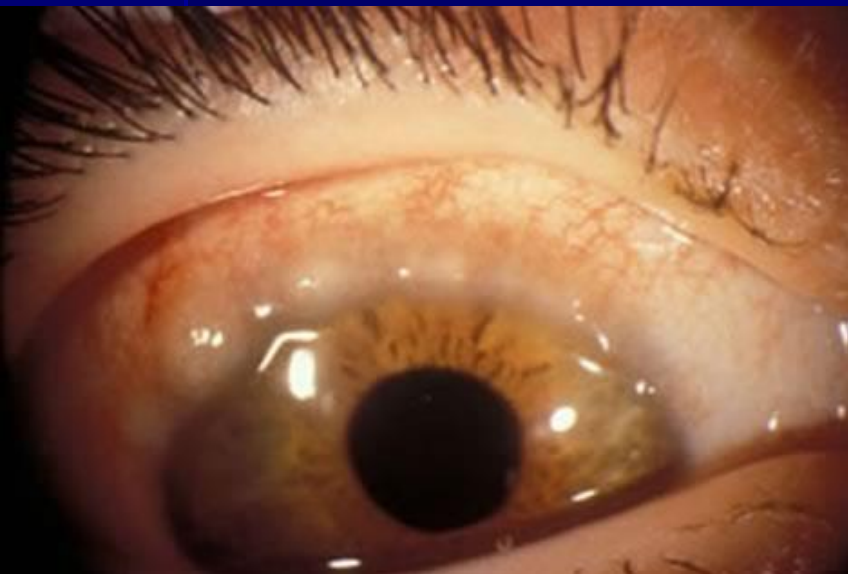
- Выраженное рубцевание может привести к развитию симблефарона и трихиаза




- У больных могут наблюдаться эписклерит и эписклерит.
- Клинически это проявляется плоским узлом округлой формы, расположенным вблизи лимба в области открытой глазной щели.
- Узел покрыт неспаянной с ним гиперемированной с легким фиолетовым оттенком конъюнктивой.
- Процесс характеризуется торпидным течением.



- В области лимба может наблюдаться гиперплазия, которая проявляется гелеподобным помутнением



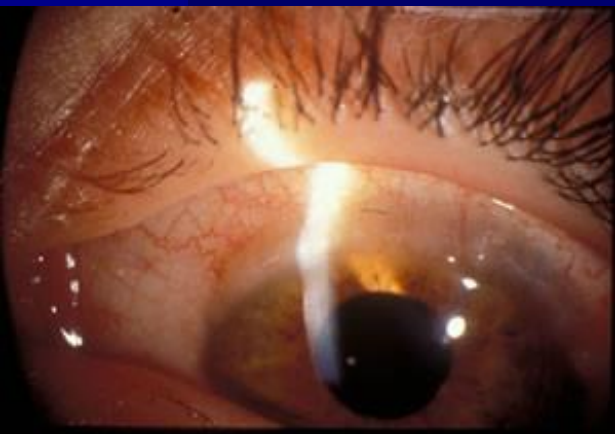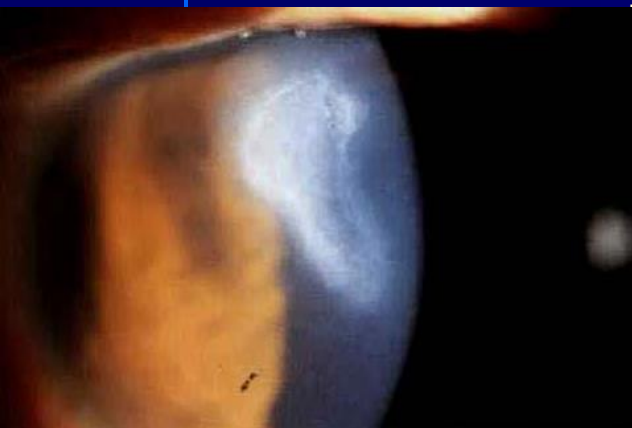
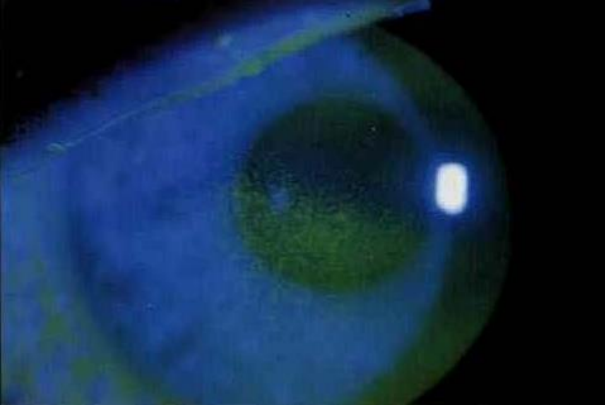


- Поражение роговицы носит полиморфный характер.
  - Сумма факторов:
    - **воспаление век,**
    - **конъюнктивит,**
    - **рубцовые осложнения**
- делают роговицу более слабой и способствуют раннему вовлечению ее в патологический процесс.



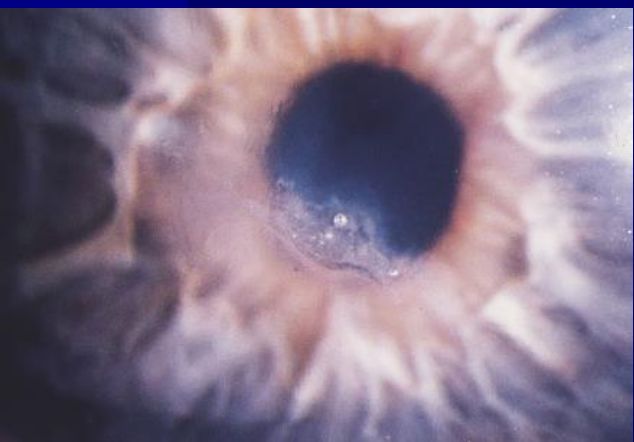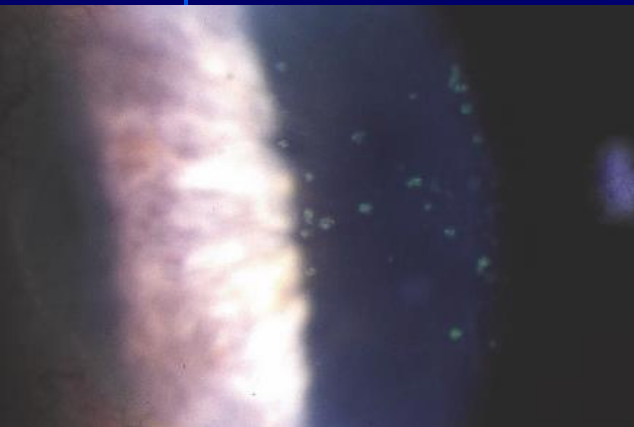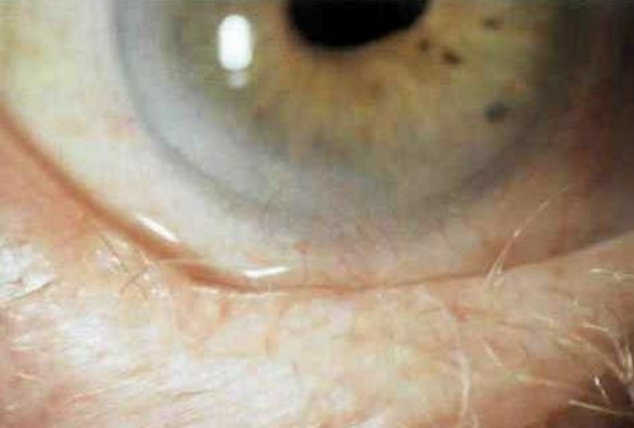- Поражение роговицы сопровождается усилением слезотечения, светобоязни, ощущением инородного тела в глазу, покраснением глаза.



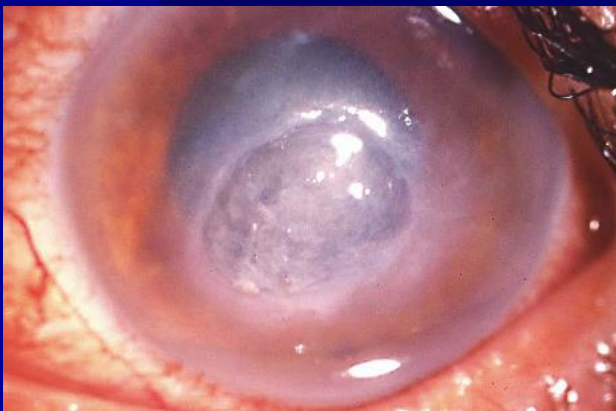
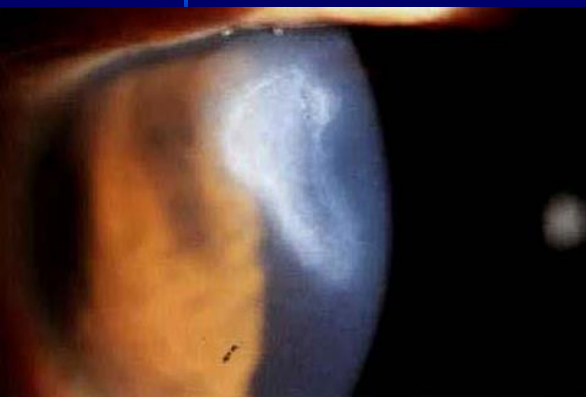
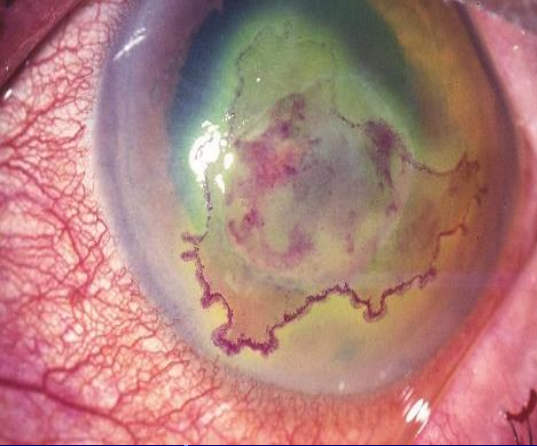

- Вовлечение роговицы варьирует от точечных кератопатий на ранней стадии заболевания до неоваскуляризации, рубцевания стромы и возможного изъязвления.
- Выявляют склонность к развитию вторичной инфекции.





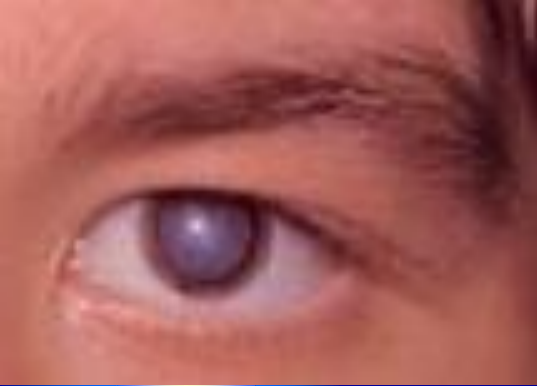- Точечные эпителиальные эрозии преимущественно в нижней трети роговицы наиболее частое поражение.
- Поверхностный фокус, сероватого цвета, имеющий нечеткие контуры, окруженный зоной отека.
- Инфильтрат может быть разной величины от точеного до занимающего всю роговицу и распространяться на различную ее глубину.
- Реже выявляют макроэрозии роговицы.



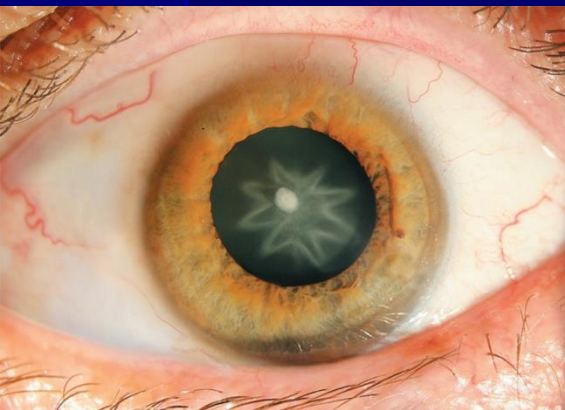
- Дальнейшее развитие патологического процесса в роговице протекает может протекать различно: инфильтрат может полностью рассосаться или развитие язвы роговицы .
- Выявляют склонность к бактериальной язве роговицы, грибковому кератиту и агрессивной герпетической инфекции.

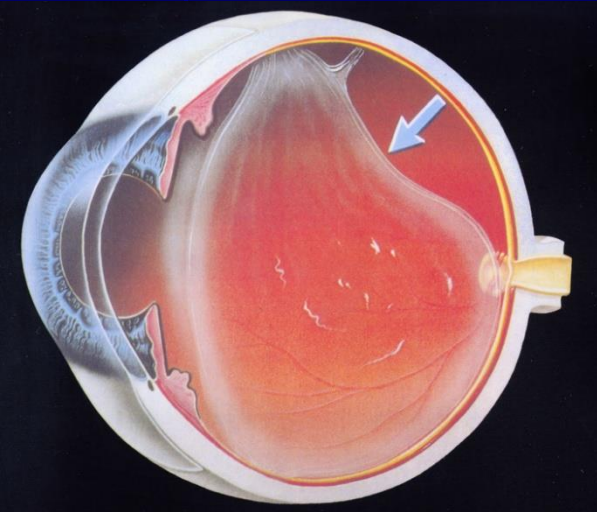


- В 1913 году Андогским Н.И. описано развитие катаракты «кожного происхождения».
- Развитие катаракты наблюдается у 24,4-35,1% лиц с АД.

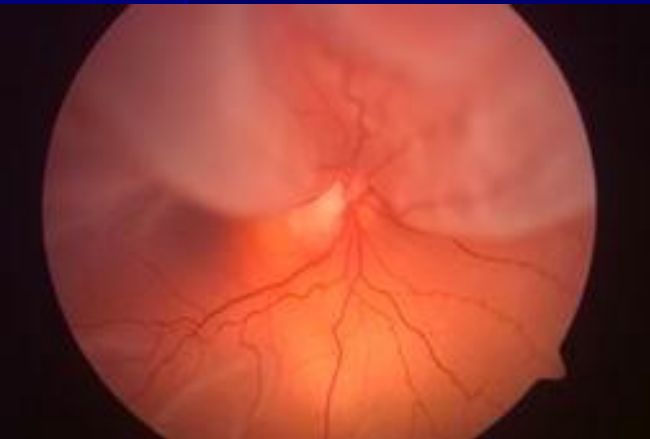

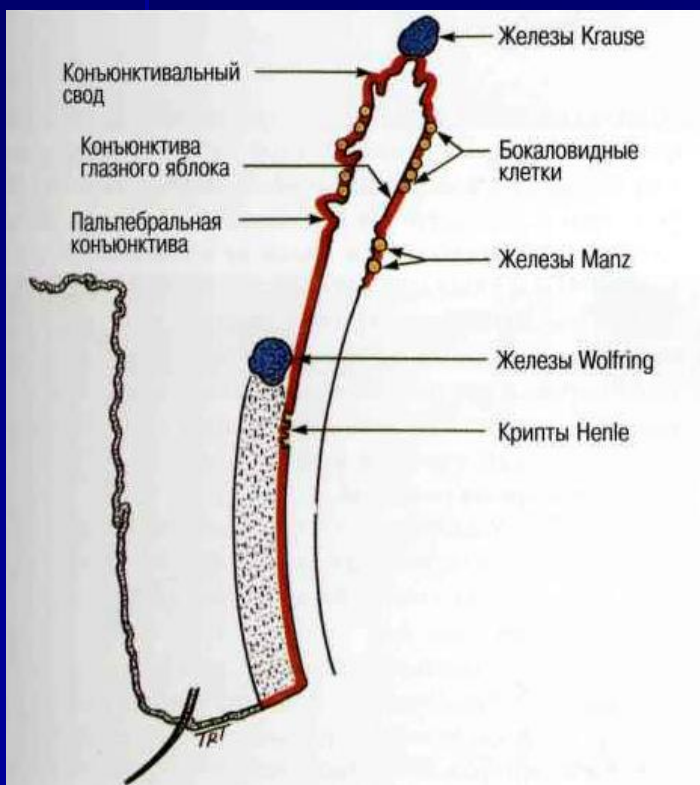
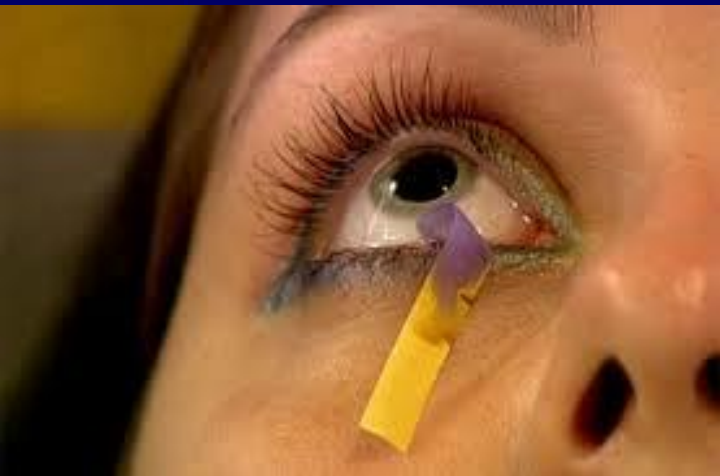- Данная форма помутнения хрусталика характеризуется тем, что развитие катаракты начинается в молодом возрасте и наблюдается у лиц с выраженными проявлениями АД.
- Помутнение хрусталика начинается с локальным помутнением его шаров непосредственно под передней капсулой, процесс постепенно прогрессирует до полного помутнения.
- Процесс двусторонний и быстро прогрессирующий.





- Другим осложнением со стороны органа зрения у больных с АД является развитие в 1,2-8,7% отслойки сетчатки.
- Часто наблюдается сочетание отслойки сетчатки и катаракты .





- У 37,2-47,2% больных развивается синдром «вторичного сухого глаза».



Больные жалуются на

- ✓ ощущение сухости глаза,
- ✓ ощущение инородного тела в глазу,
- ✓ жжение,
- ✓ рези в глазах,
- ✓ уменьшение количества слезы.,
- ✓ учащение морганий.




## ДИАГНОСТИКА

### *В анамнезе характерны*

- ✓ наследственная
- ✓ предрасположенность к аллергическим заболеваниям:
- ✓ аллергодерматит, который развился до поражения глаз;
- ✓ юный и средний возраст: в детстве — весенний катар.

Поражение глаз двустороннее, хроническое, медленно прогрессирующее, склонное к рубцеванию конъюнктивы и развитию вторичного инфекционного поражения роговицы (бактериального, герпесвирусного, грибкового).





## ▣ Лечение

# Комплексное лечение



## Общее лечение:

- противоаллерг. средства
- НПВС
- иммуномодуляторы
- инфузионная терапия
- гормонал.препараты (по показаниям)
- энтеросорбенты и др.

## Местное лечение:

- НПВС
- противоаллерг.средства
- антибиотики и противовирусн.препараты (по показаниям)
- Кортикостероиды
- индукторы интерферона
- препараты слезозаместительной терапии
- препараты трофического и репаративного действия
- мидриатики и др.



- **Фармакотерапия больных АКК** включает в себя местное использование 4 групп лекарственных средств:
  - антигистаминные препараты (АГП);
  - стабилизаторы мембран тучных клеток;
  - сосудосуживающие препараты;
  - глюкокортикостероиды (ГКС).



*Благодарю за  
внимание*