




**Клинический случай трансплантации
бедренной артерии при аневризме
аутовенозного кондуита и
посттромботической болезни**

к.мед.н. Карпов Вячеслав Владимирович

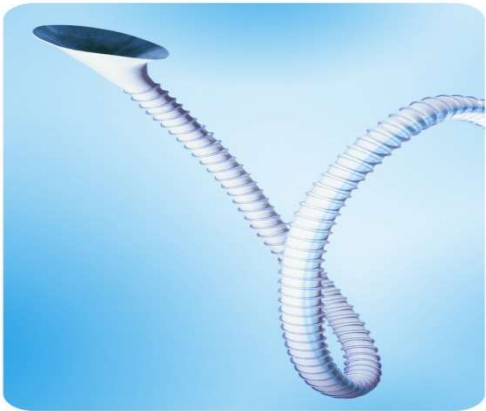**V Международный медицинский форум Донбасса
«НАУКА ПОБЕЖДАТЬ ...БОЛЕЗНЬ»**

2021

Актуальность



10 %



40 %

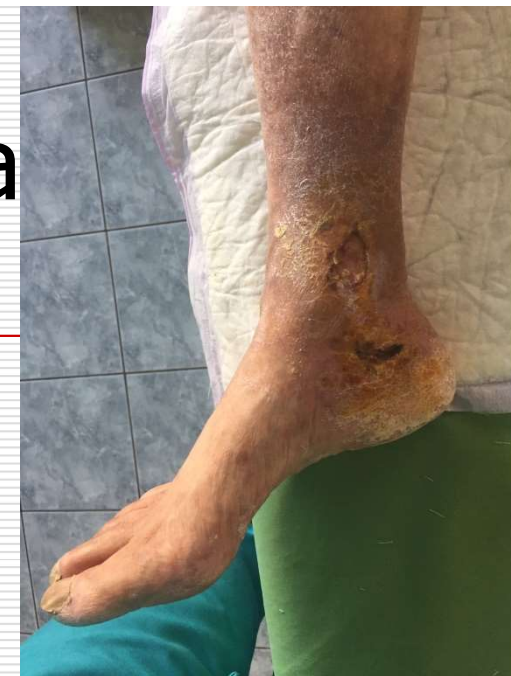Данные пациента

Ф.И.О. Г.Е.В.

Возраст: 25.07.1951 г. **Пол:** М

Дата поступления: 20.09.2019

Дата выписки: 04.10.2019



Диагноз: Атеросклероз артерий нижних конечностей. Бедренно-подколенная окклюзия слева. Состояние после аутовенозного бедренно-подколенного шунтирования справа + дозированного сужения бедренной вены справа (12.11.2014).

Аневризма бедренно-подколенного шунта справа.

Посттромботическая болезнь справа, реканализованная форма, С6.
Сахарный диабет 2 типа. Гипертоническая болезнь III ст., III ст., риск 4. ХСН IIa ФК II Язвенная болезнь желудка, двенадцатиперстной кишки, ремиссия.

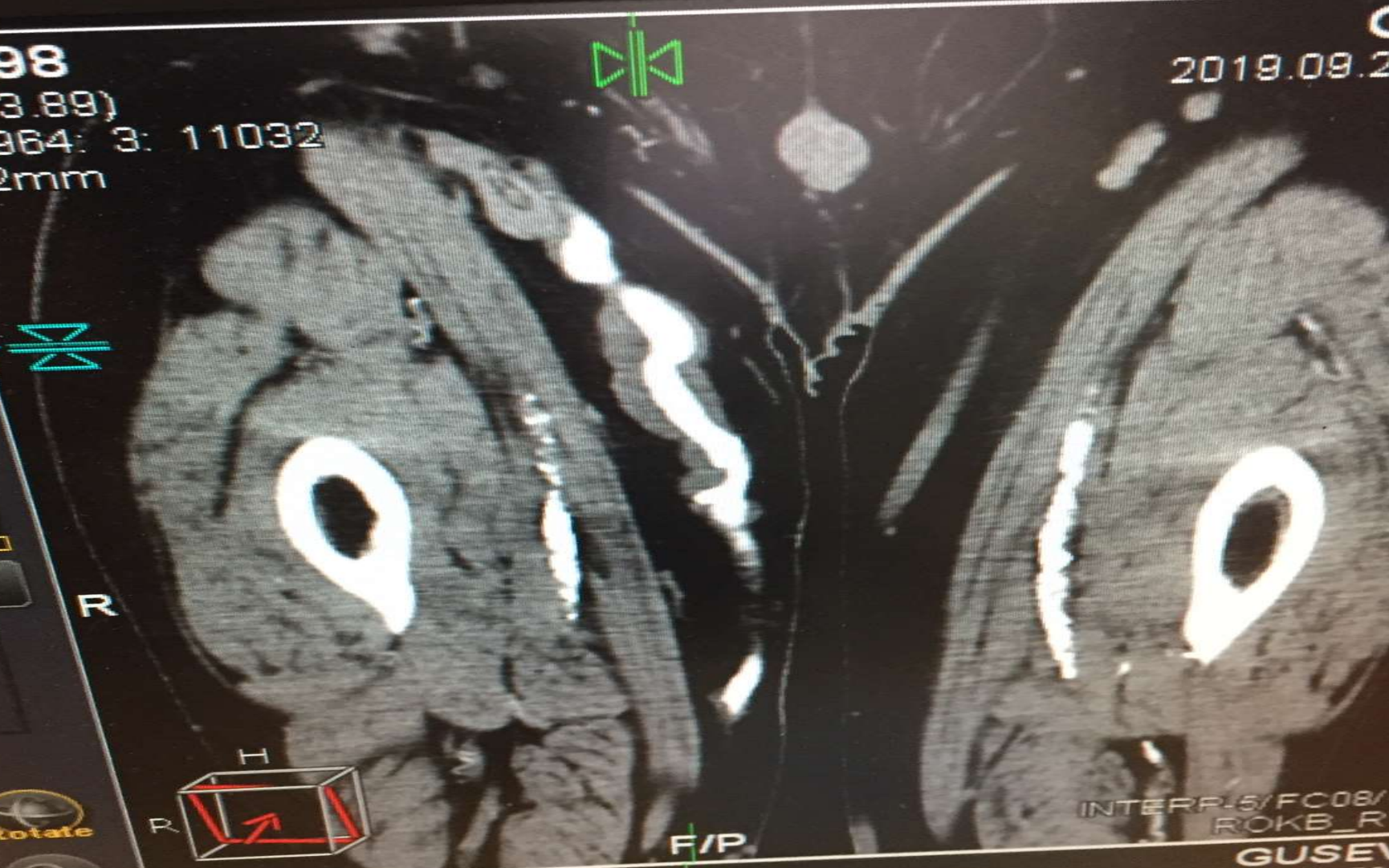3698

(393.89)

25964: 3: 11032

9.2mm

2019.09.2



R

H

R

F/P

INTERP15/FC08/
ROKB_R

GUSEV

2019.09.20 13:59

120kV/

0.5s/3

3698

(393.89)

25964: 3: 11032

75.4mm

cation



ata

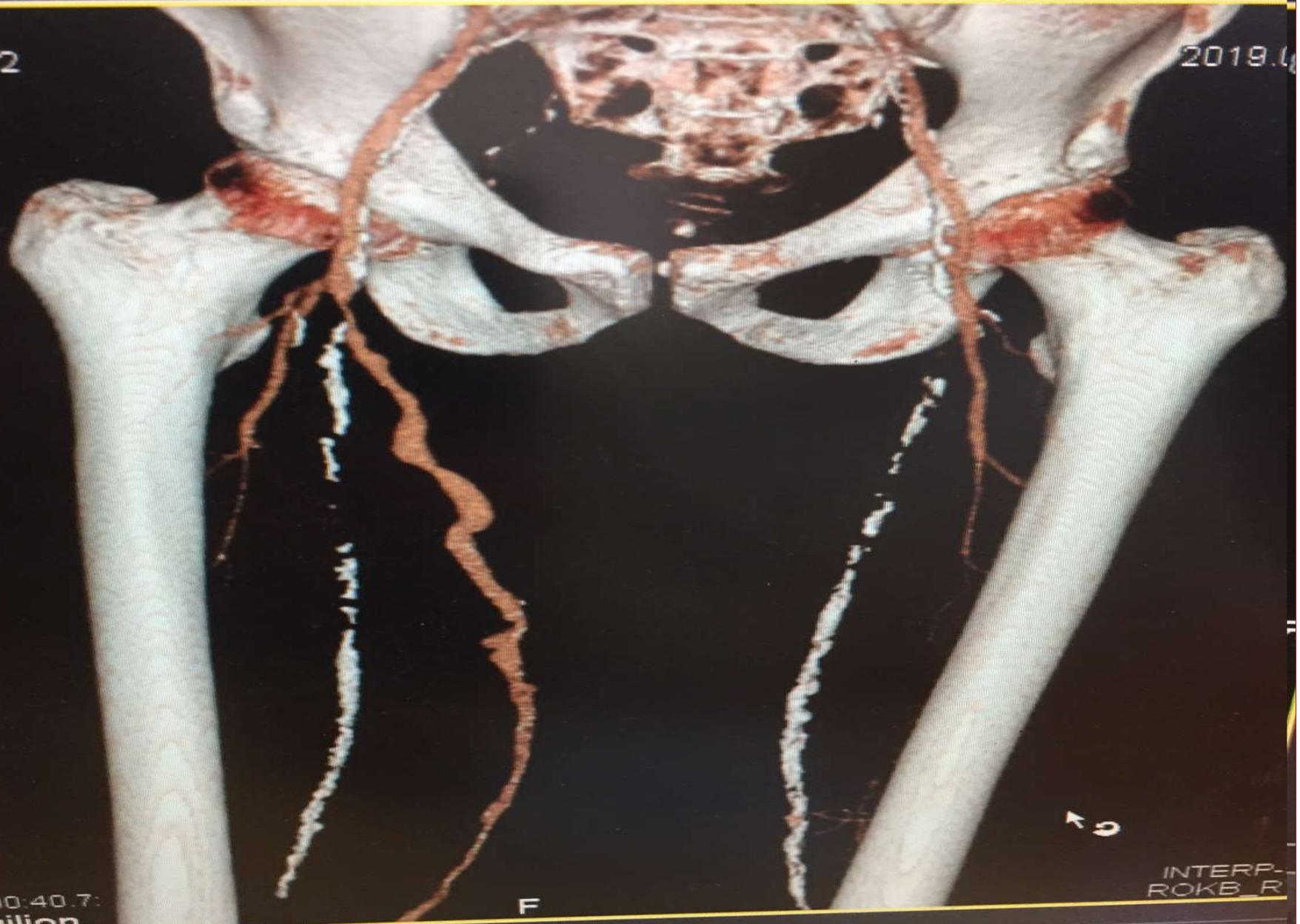
nical

SE

Ob

11032

2019.0



CE/00:40.7:
Aquilion

F

U

INTERP-
ROKB_R

Presets

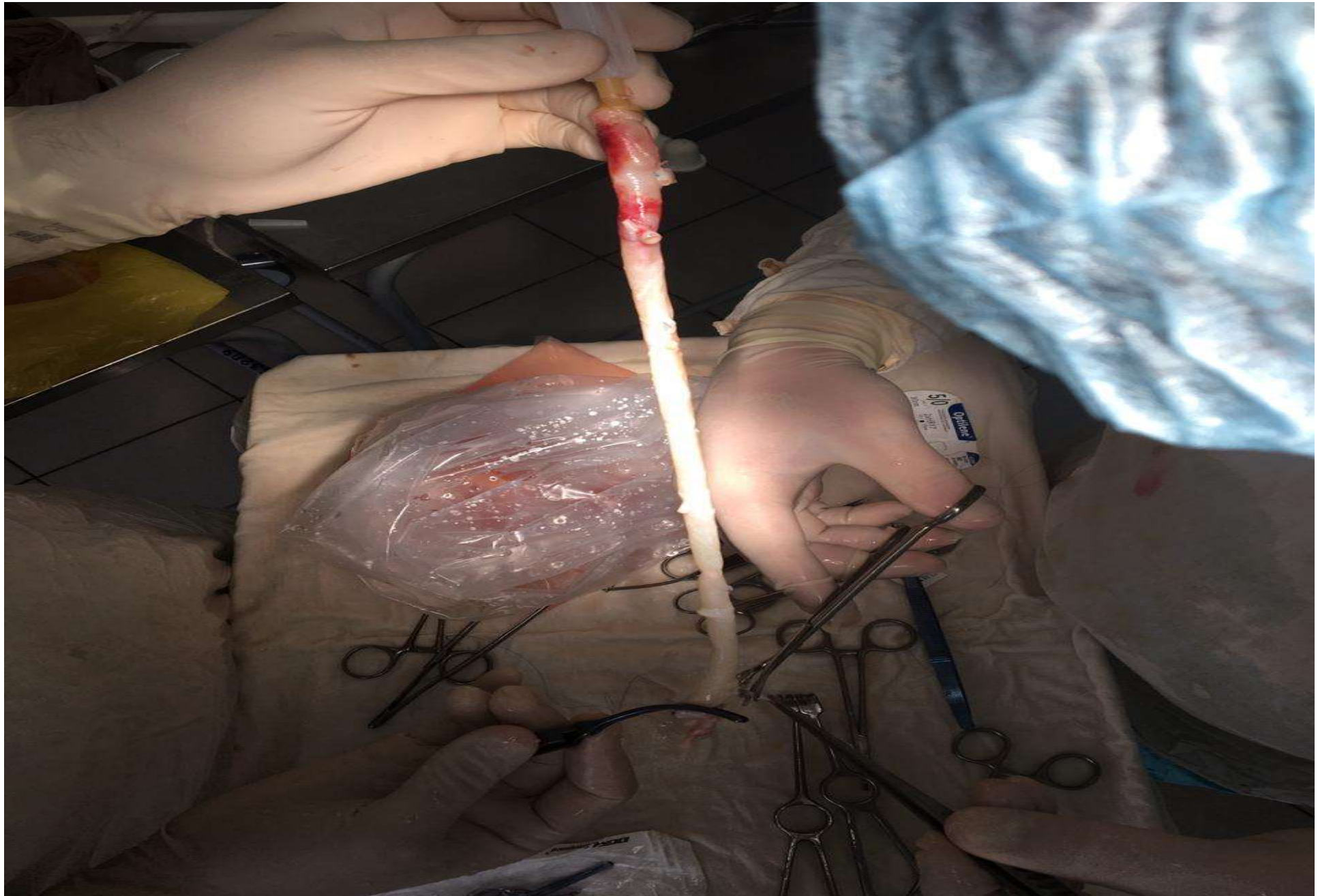
Manual Adjust

Save Mod

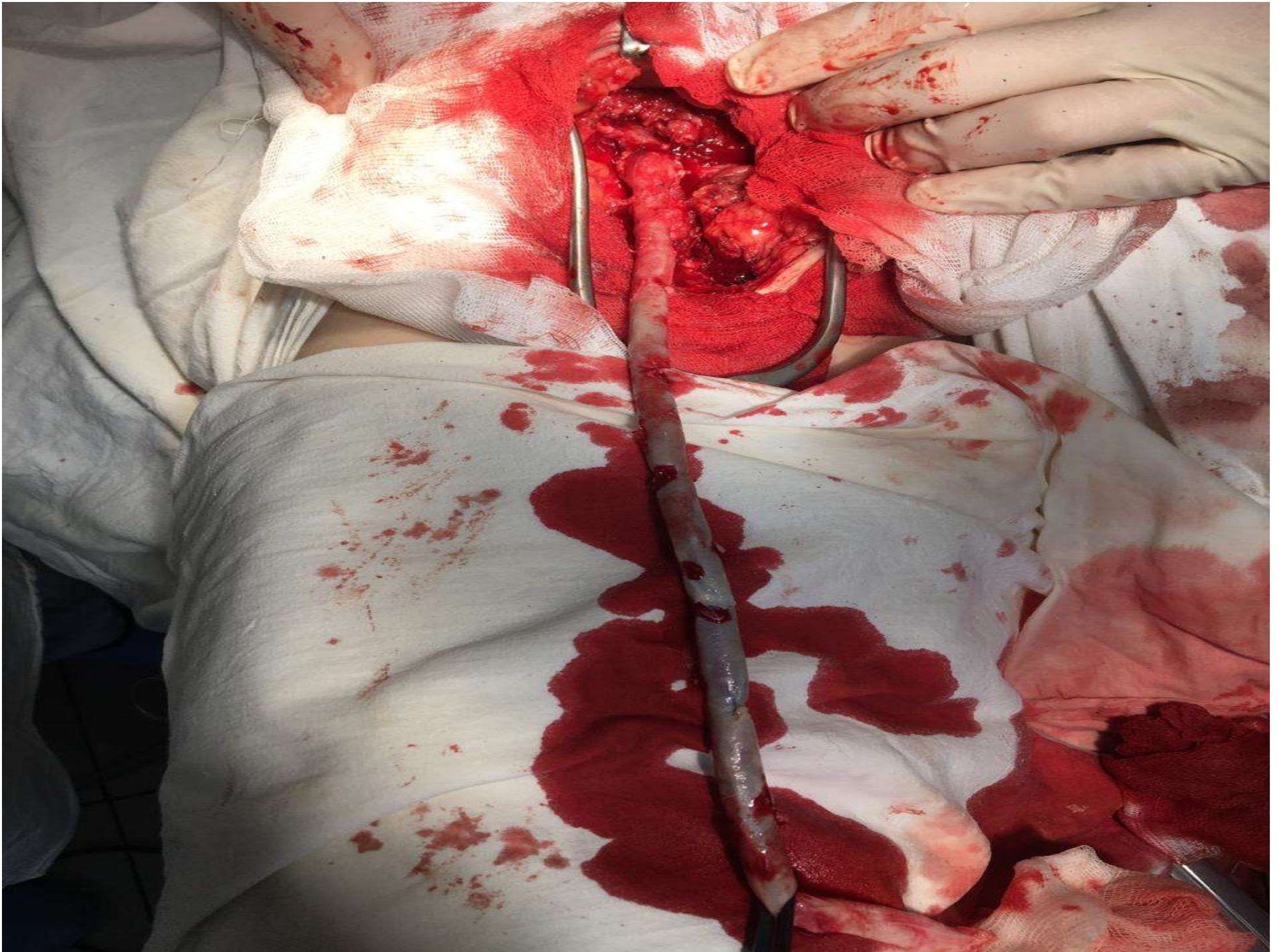Delete Mod

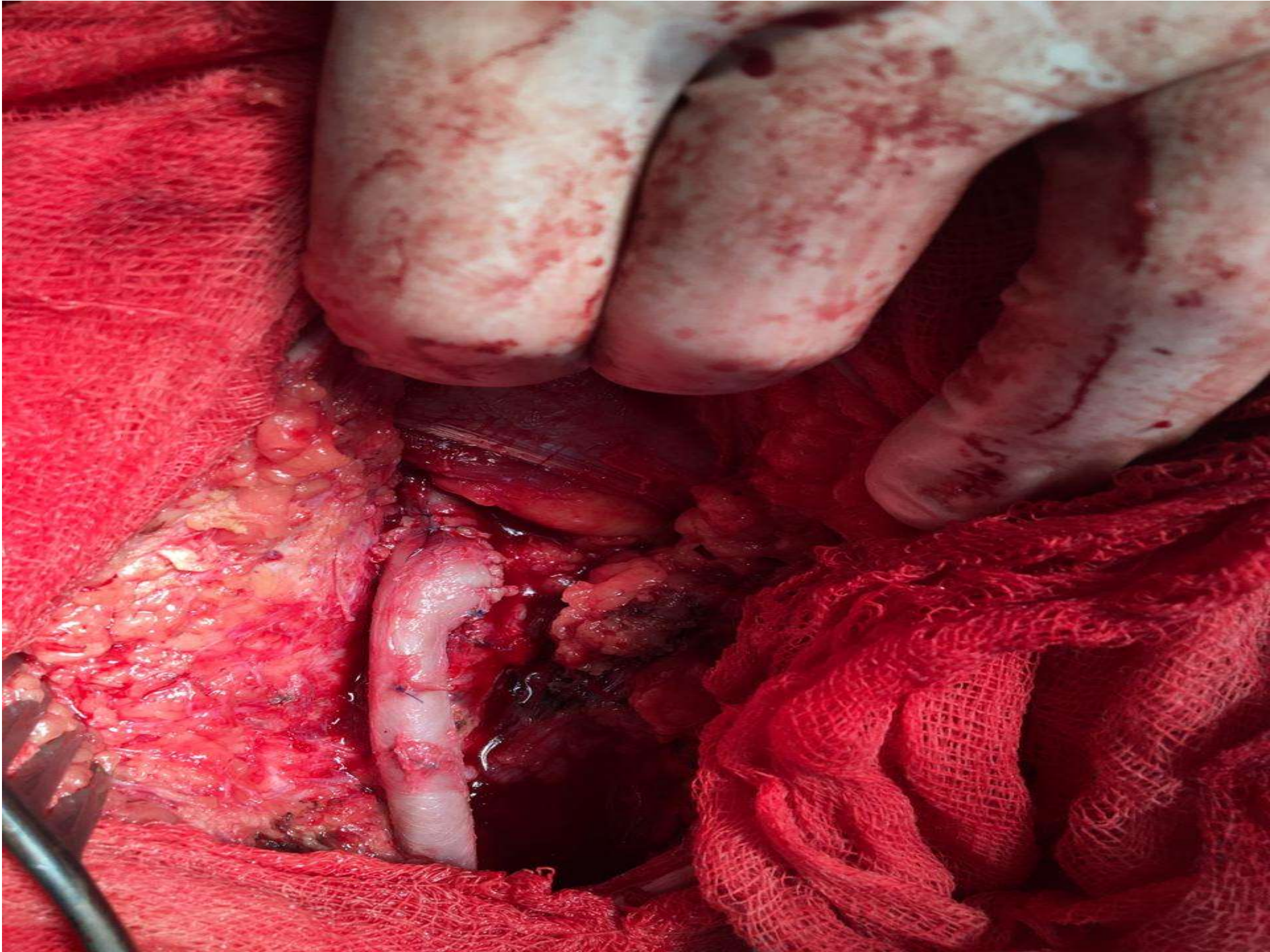


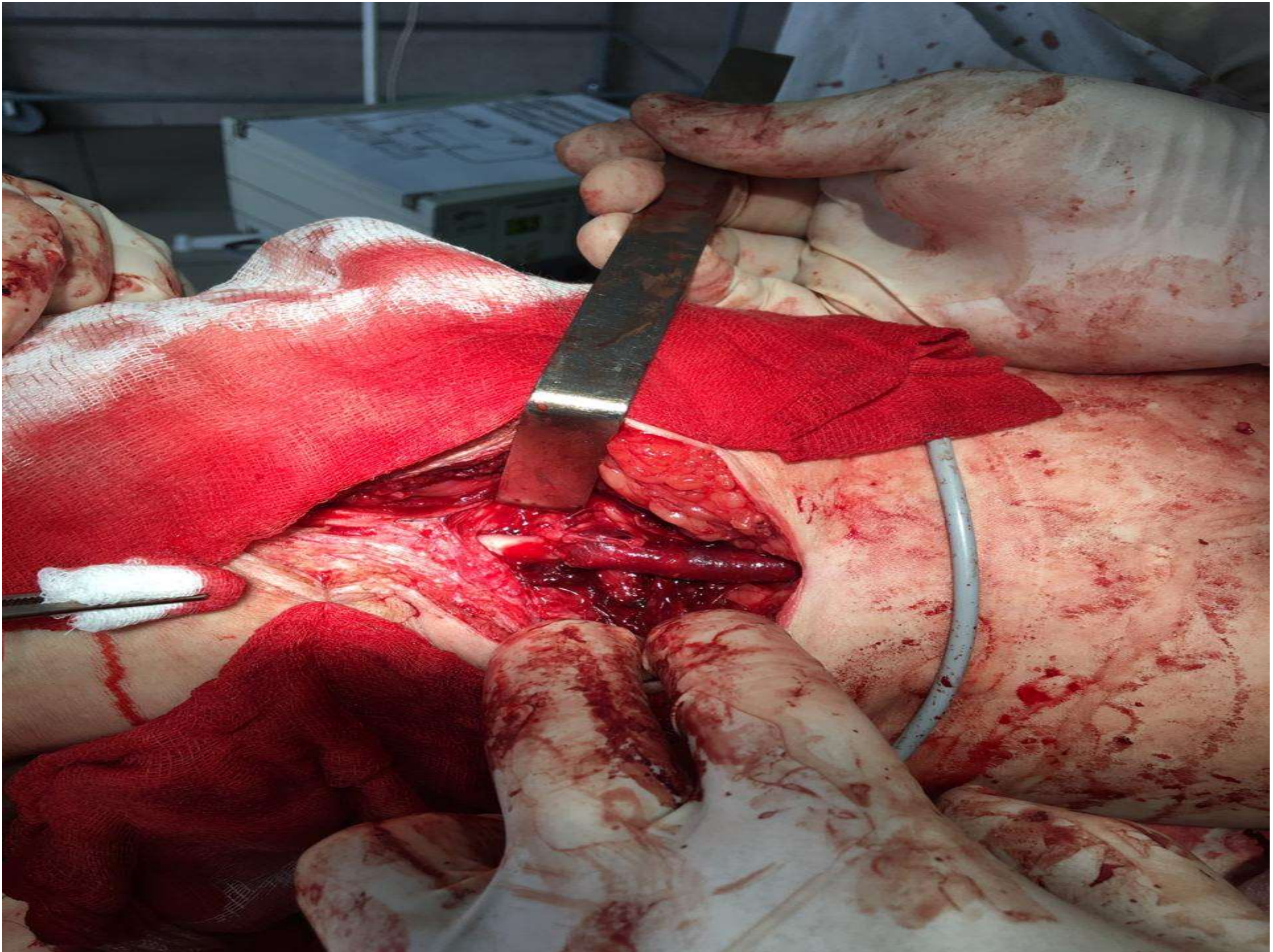
Back table



21.09.2019. Трансплантация бедренной
артерии справа. Аллопротезирование
свежезаготовленным гомографтом
бедренно-проксимально-подколенного
сегмента справа.



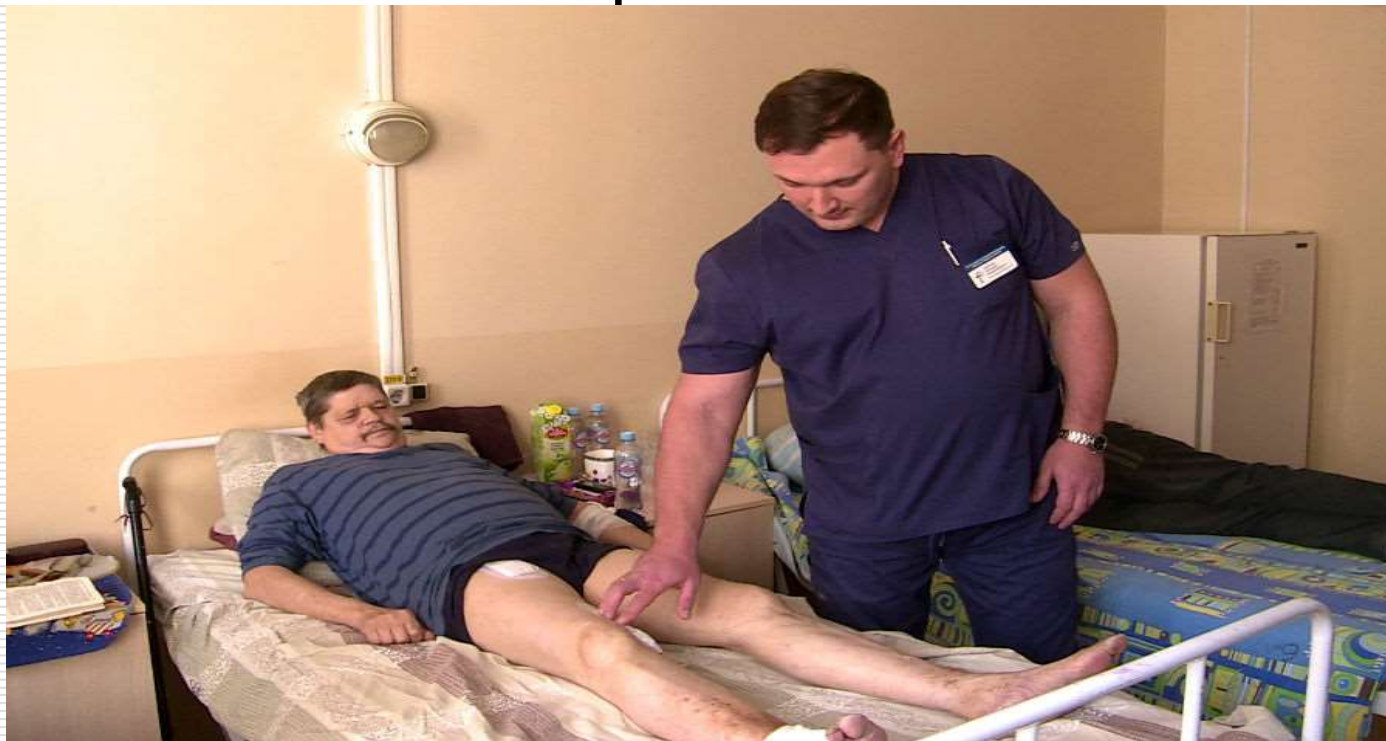



Послеоперационное ведение

1. Низкомолекулярные гепарины в профилактической дозе.
 2. Дезагреганты.
 3. Антибиотики с учётом чувствительности.
 4. Статины.
 5. Иммуносупрессоры не применялись!!!
-

Пациент выписан в удовлетворительном состоянии с сохранённой конечностью.



Вывод:

Аллопротезирование свежезаготовленным гомографтом от посмертного донора может быть эффективным методом реконструкции у пациентов с критической ишемией при отсутствии подходящей аутовены и невозможности использования синтетического протеза.

Наши перспективы

1. Создание банка сосудов РФ
 2. Улучшение результатов хирургического лечения больных критической ишемией
 3. Сотрудничество между братскими народами.
-





Спасибо за внимание!!!
