

ГОО ВПО ДОННМУ ИМ.М.ГОРЬКОГО

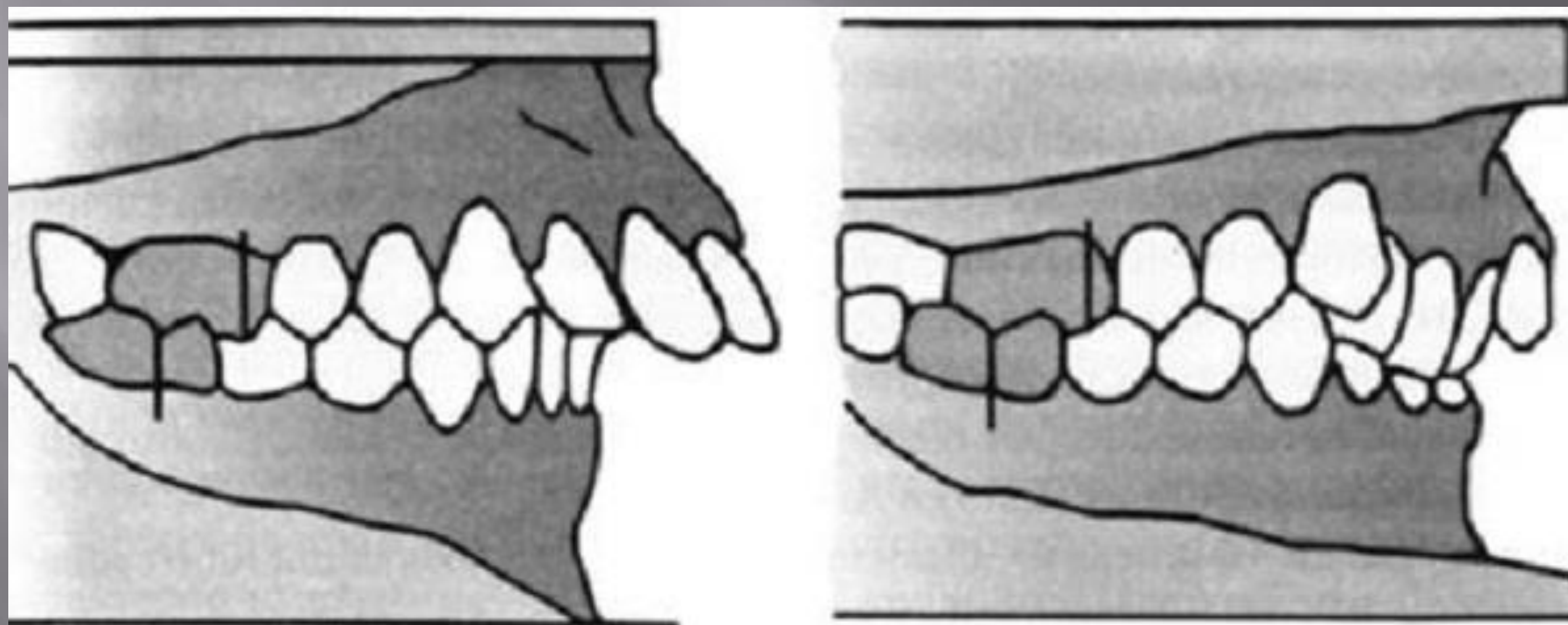
**Особенности лечения дистанционного прикуса у пациентов
с вертикальным типом роста**

Докладчик: Гудов А.Л.

**Руководитель: д.мед.н., проф. кафедры
стоматологии ФИПО Чайковская И.В.**

Донецк, 2021

Дистальный (прогнатический) прикус — стоматологическое заболевание, которое характеризуется тем, что верхняя челюсть выдвигается над нижней.



Overbite depth indicator (ODI)

	N	Mean	S.D.	Source
Caucasian	119	74.5°	6.07°	Young H. Kim
Chinese	50	72.83°	5.22°	Peking university
Japanese	46	72.34°	4.82°	Koyama, Ikegami
Korean	190	71.95°	5.29°	Suhr, Park

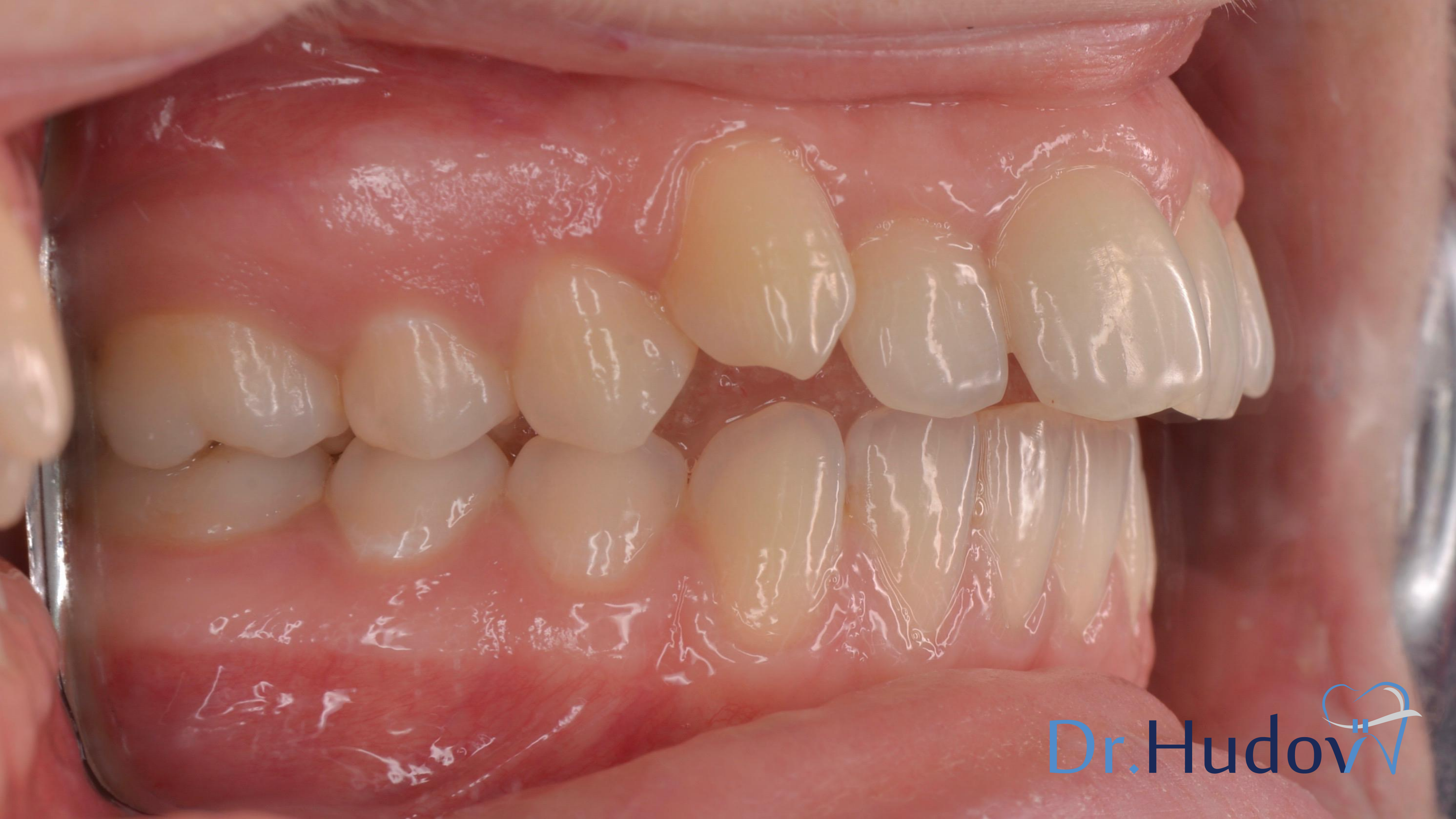- > The lower the ODI figure, the greater the chance of and open bite or a tendency toward it.
- > The larger the ODI figure, the greater the depth of overbite or the tendency toward it.

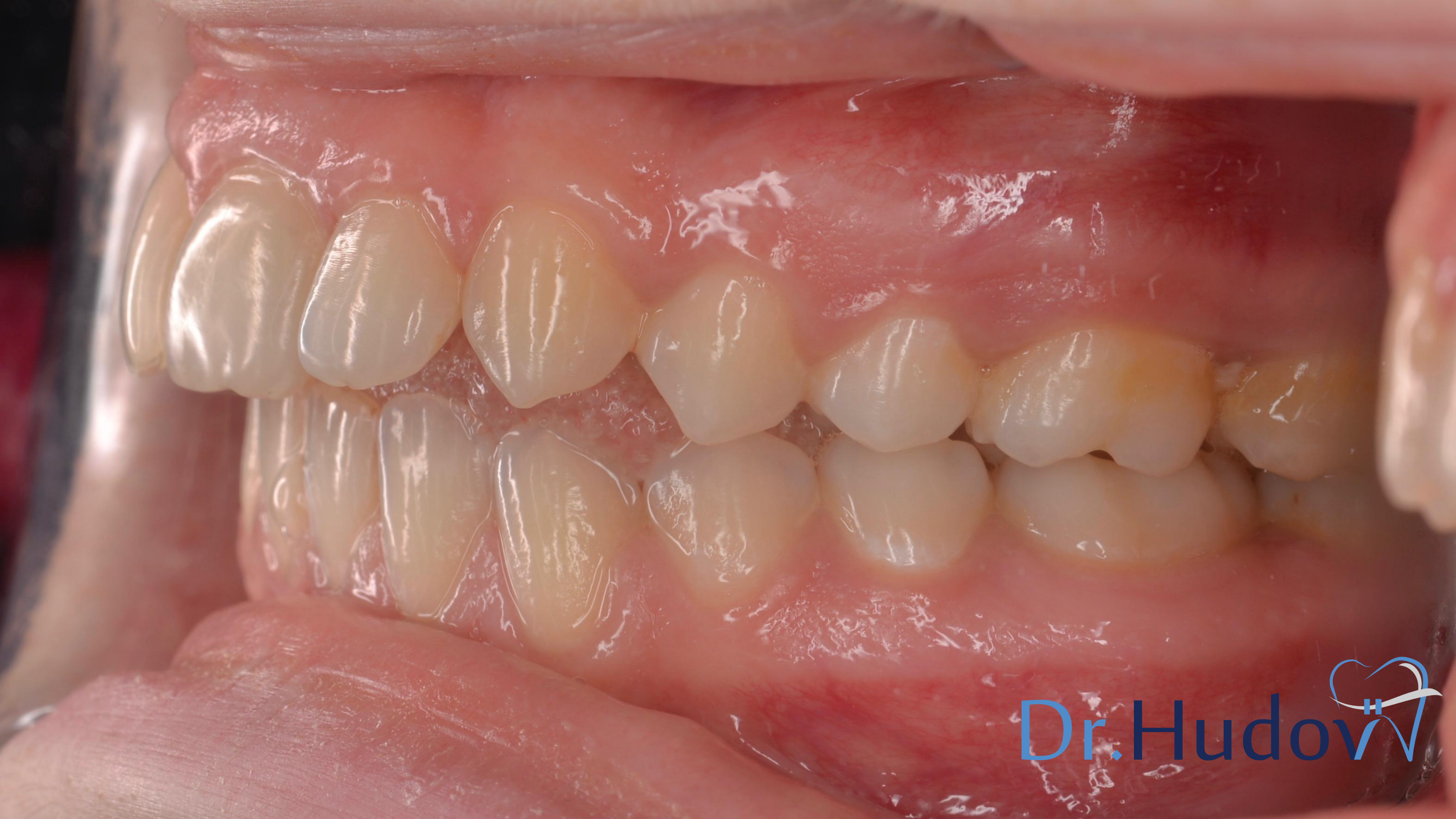- Open bite or tendency < 65.5
- Normal bite 74.5
- Deep bite or tendency > 77.7

Цель лечения :

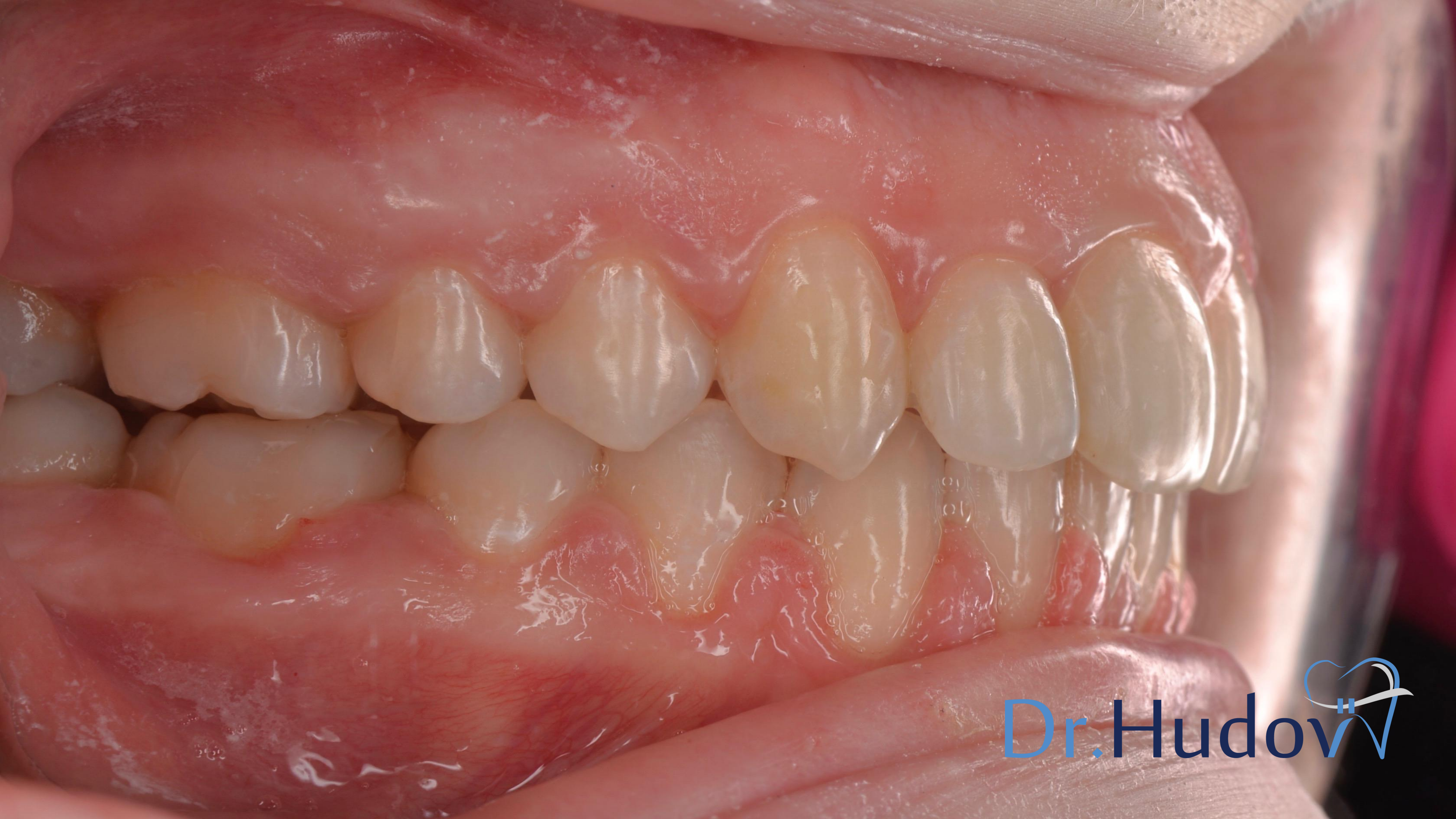- Ортогнатический прикус
- Множественные двусторонние синхронные контакты в ICP для максимальной стабильности между зубными рядами
- Все окклюзионные контакты обеспечивают осевую нагрузку на опорный аппарат
- В пастуральном положении головы и положении вертикально-наклоненном боковые окклюзионные контакты ощутимо плотнее, чем передние контакты (зазор 10 мкм)
- Тесные интерпроксимальные контакты для максимальной стабильности внутри каждого зубного ряда
- Эксцентрическое ведение на фронтальных зубах. В ICP жевательные мышцы имеют оптимальный и симметричный тонус
- В эксцентрике мышцы-синергисты и антагонисты работают в гармонии
- Сохранен пастуральный баланс
- В ICP комплекс диск-мышцелок каждого ВНЧС находится в наиболее стабильном мышечно-скелетном положении, без компрессии или дистракции
- В эксцентрике комплекс мышцелок-диск находится в постоянном контакте, траектории движений в суставе

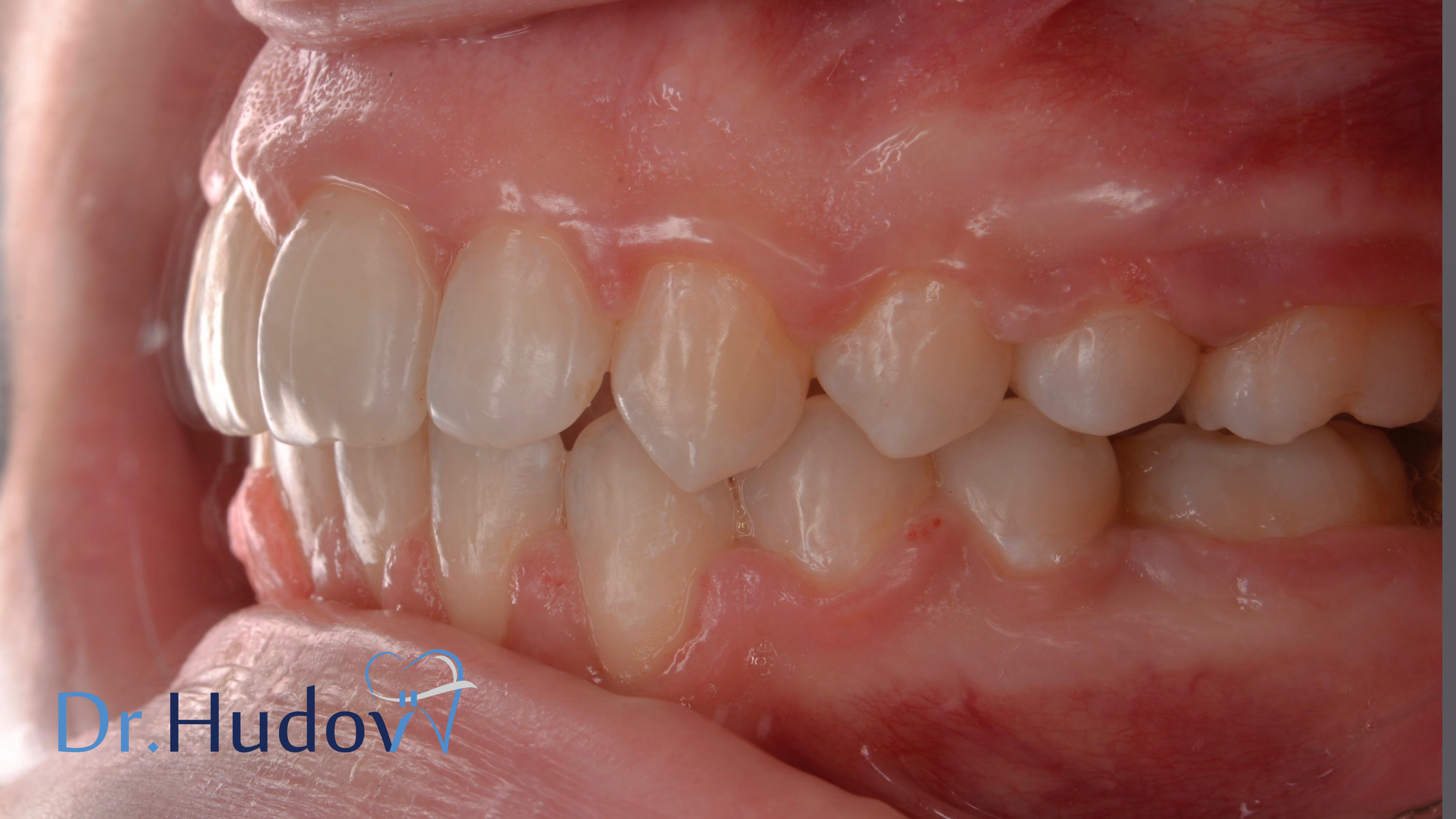Клинический случай № 1
ODI=58



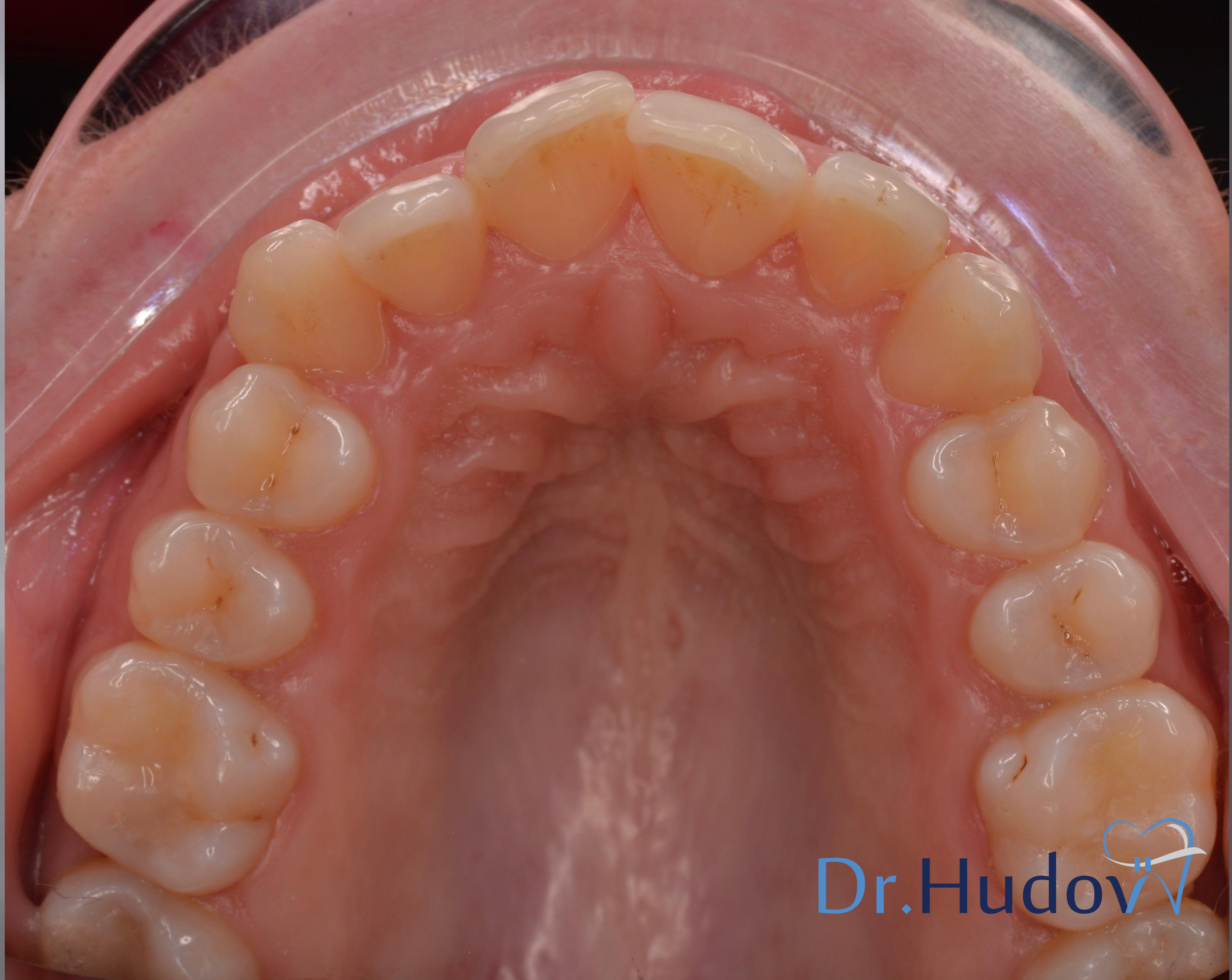

Dr. Hudov 

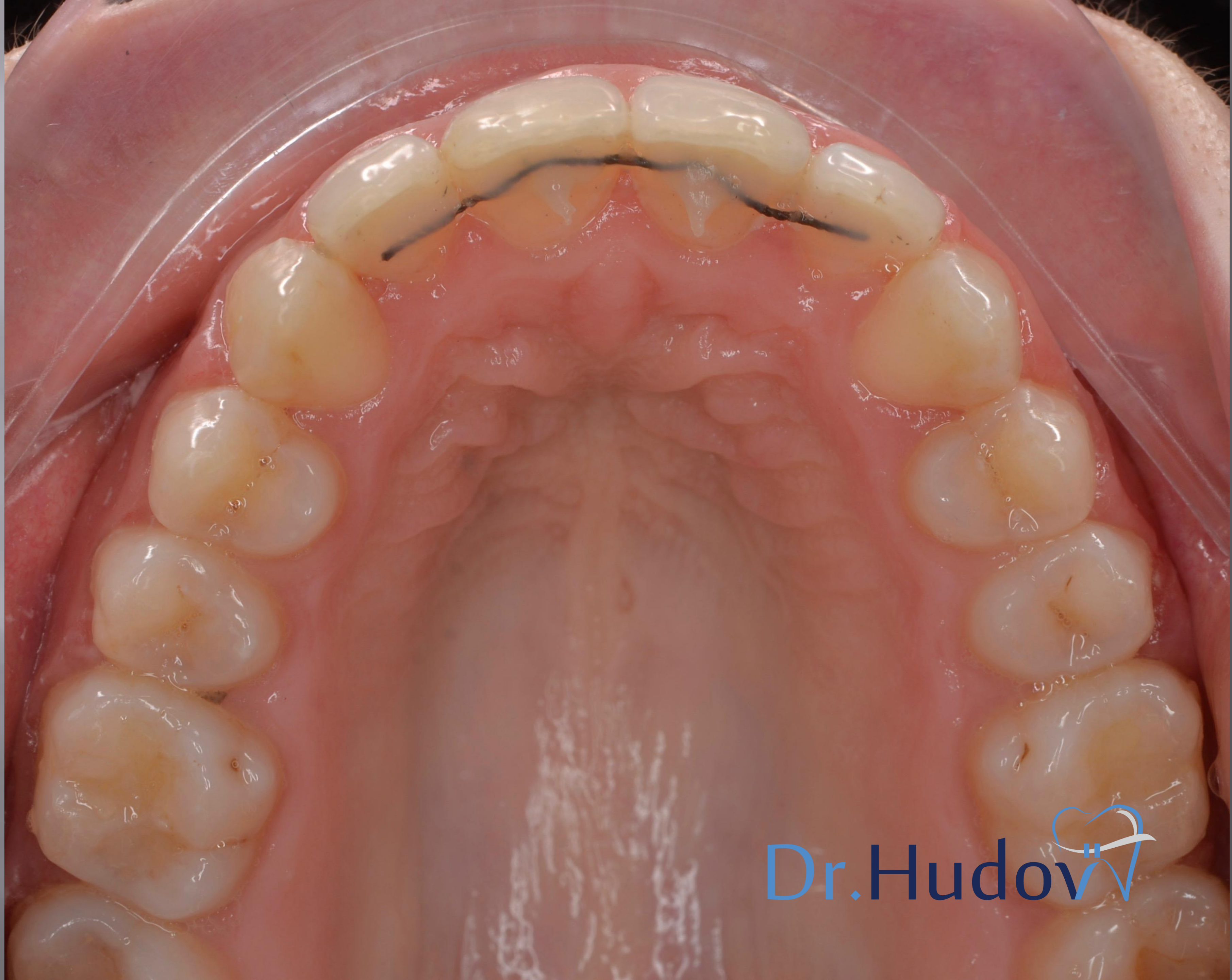



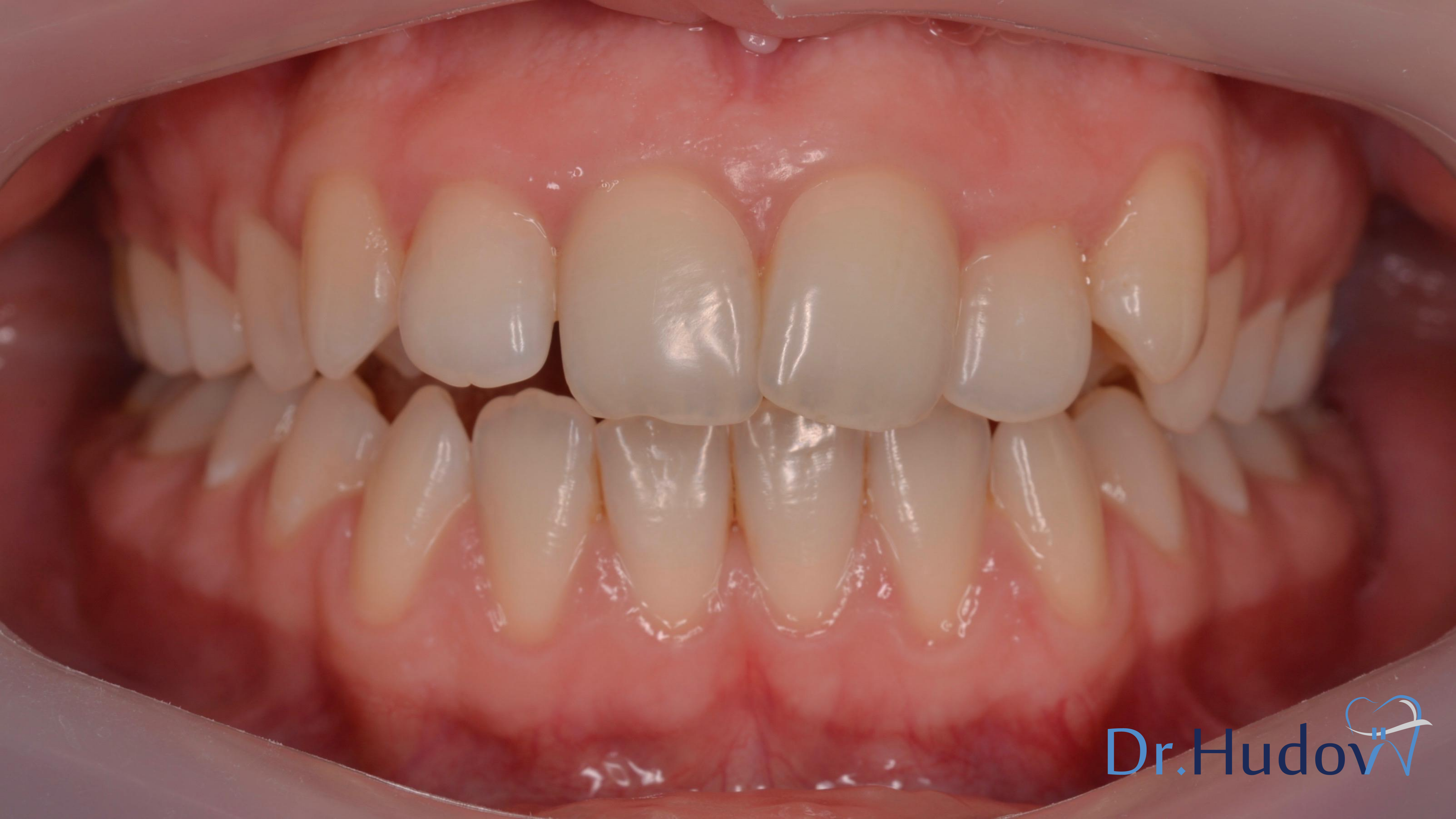Dr. Hudov 

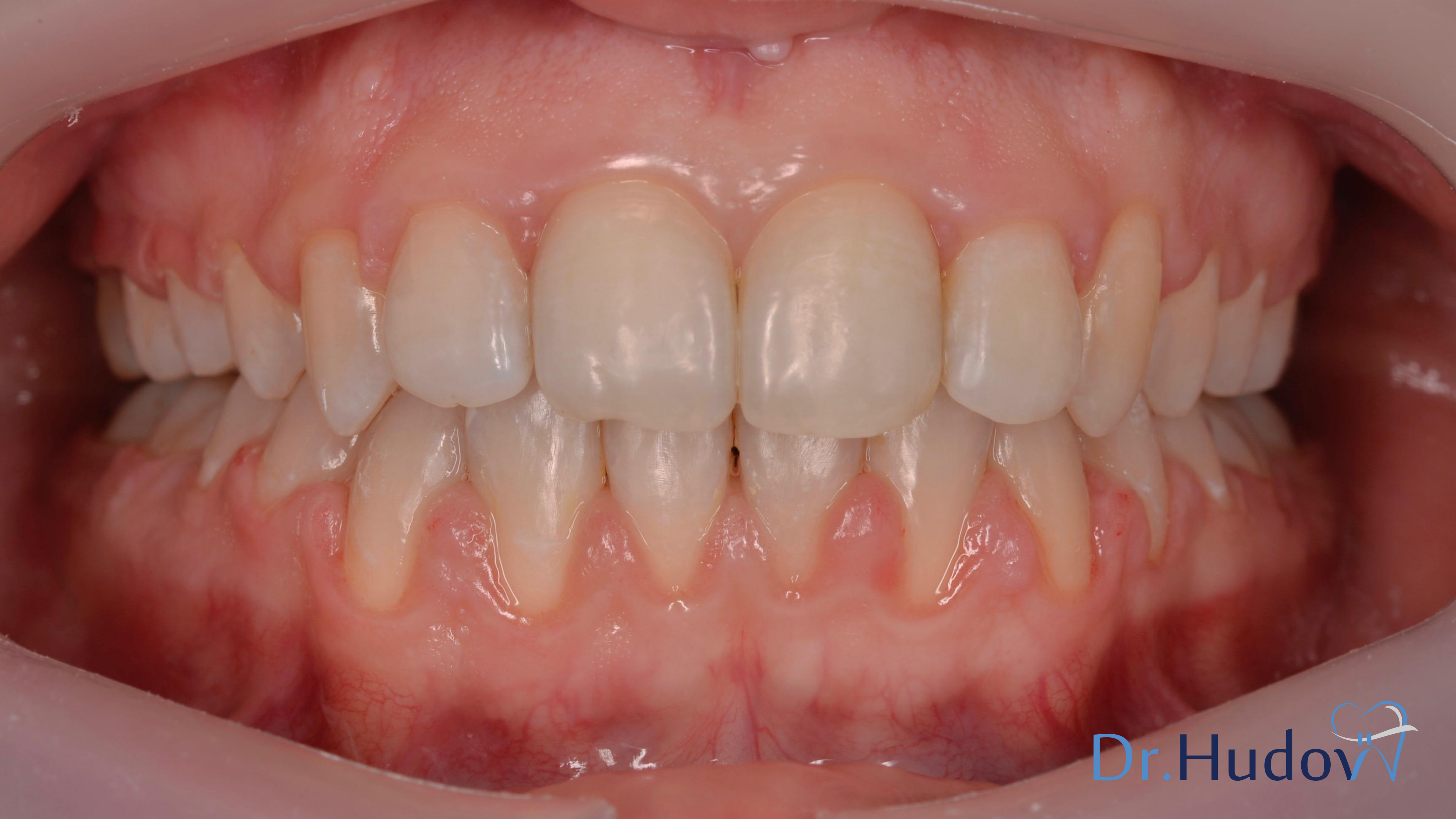

Dr. Hudov 



Dr. Hudov 



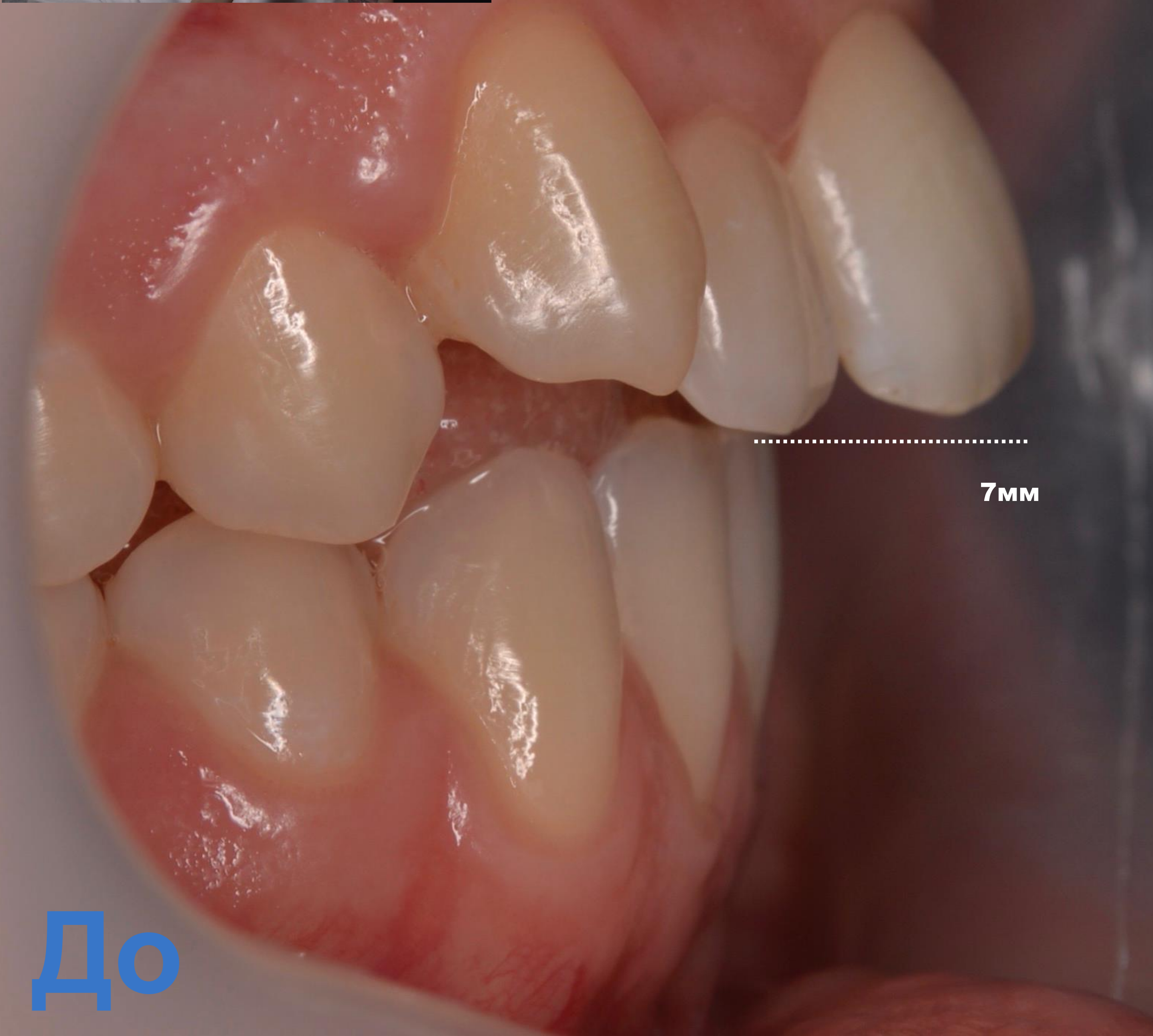



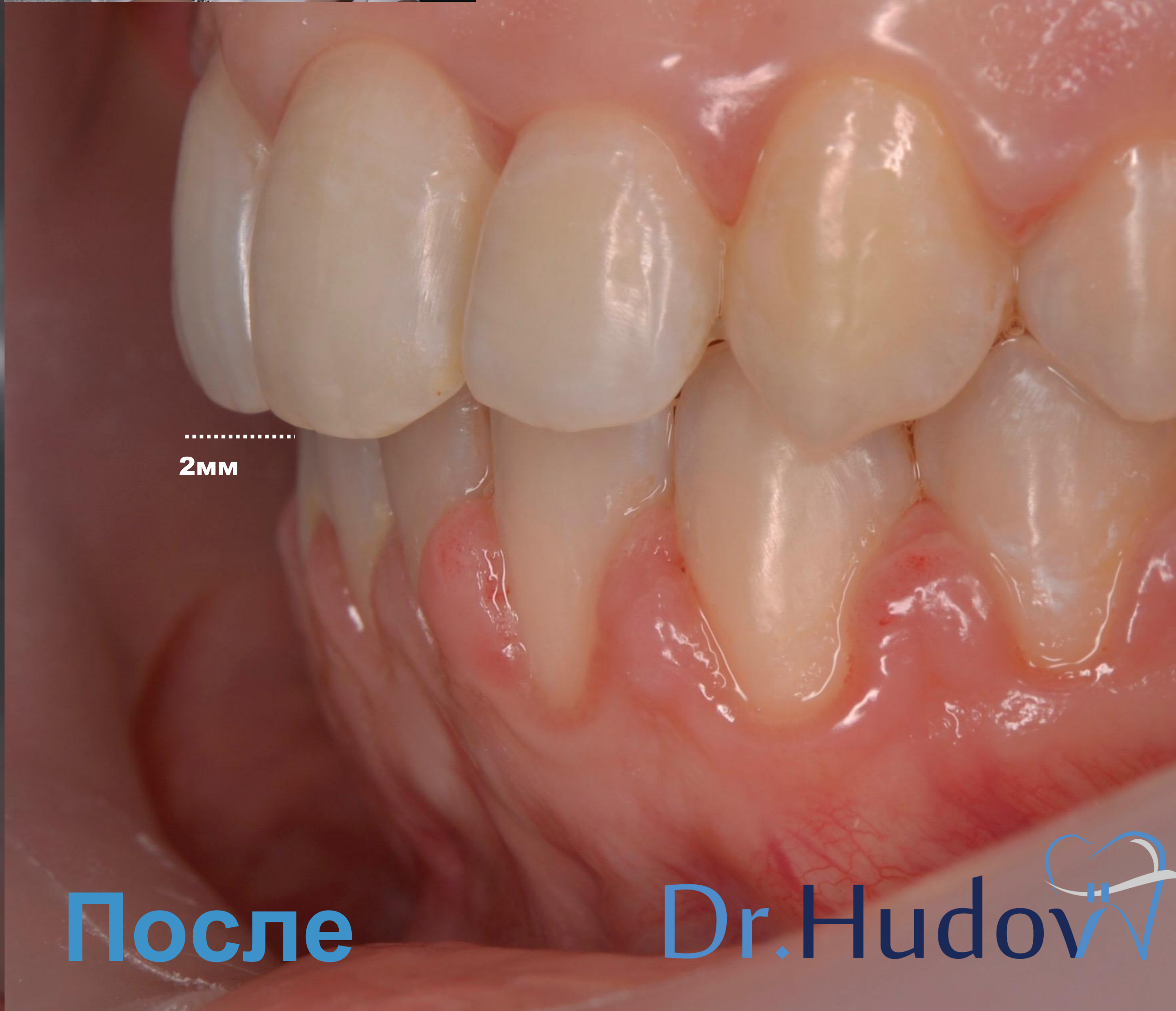Размер сагиттальной щели -7мм



Размер сагиттальной щели -2мм



7мм



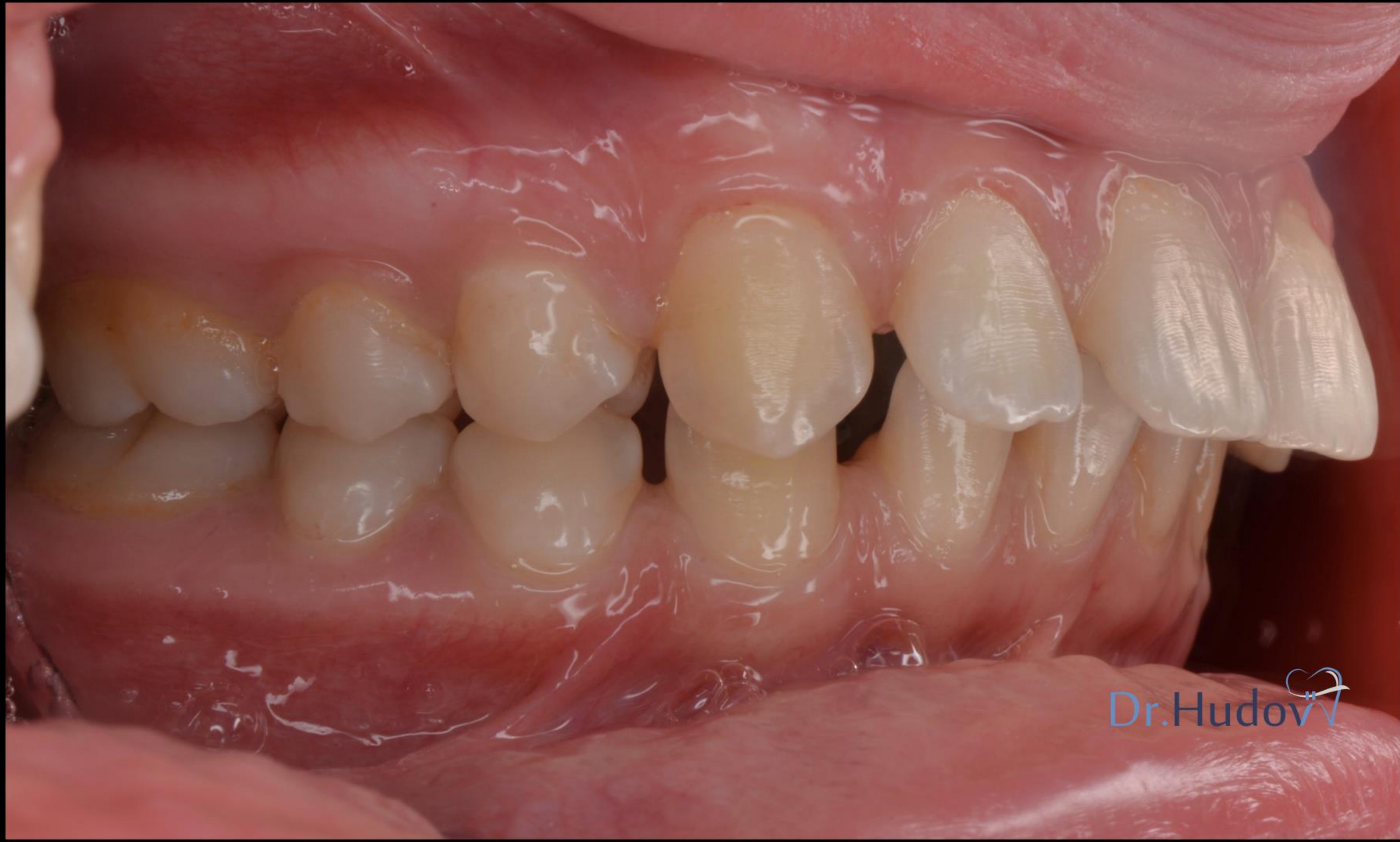2мм

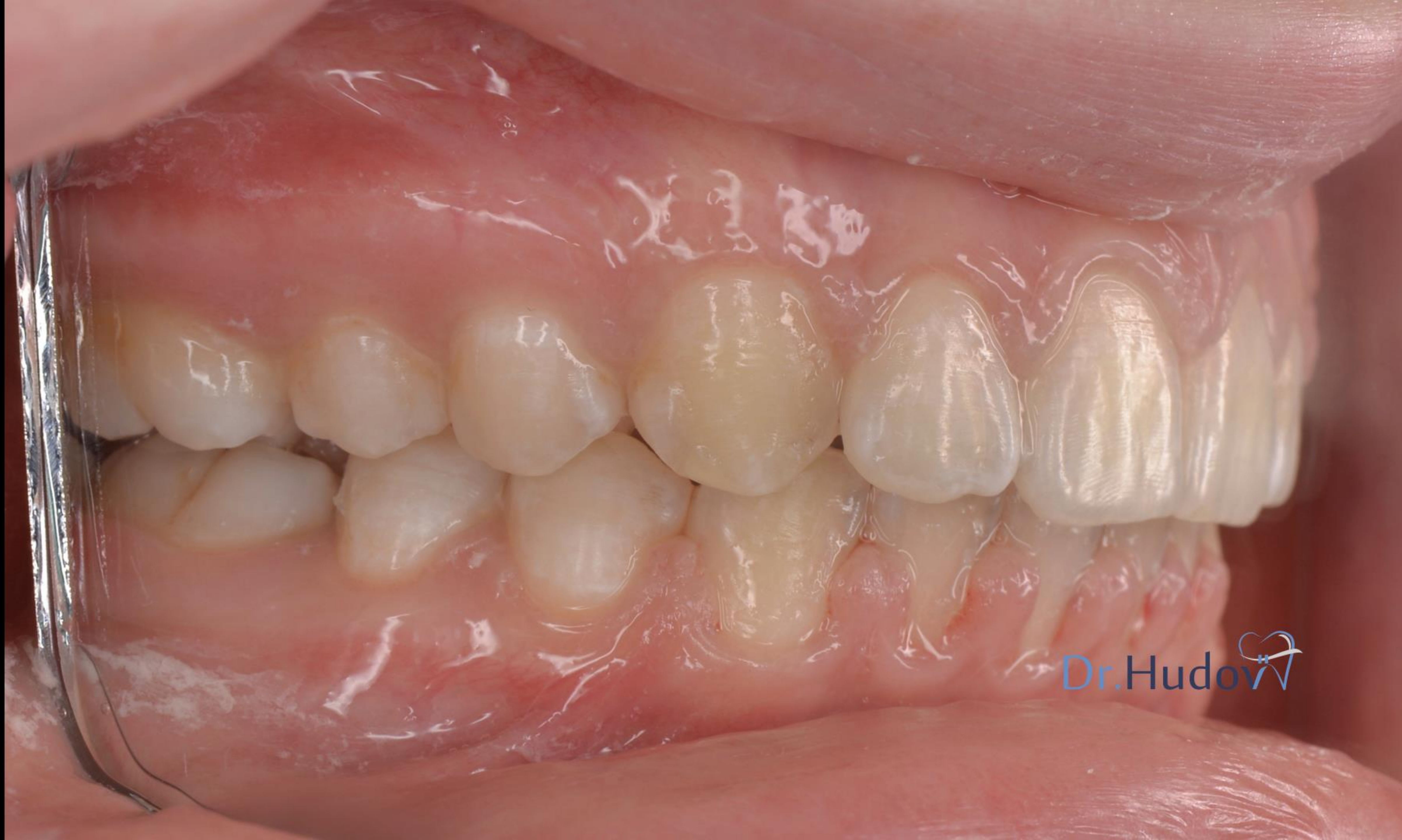До

После

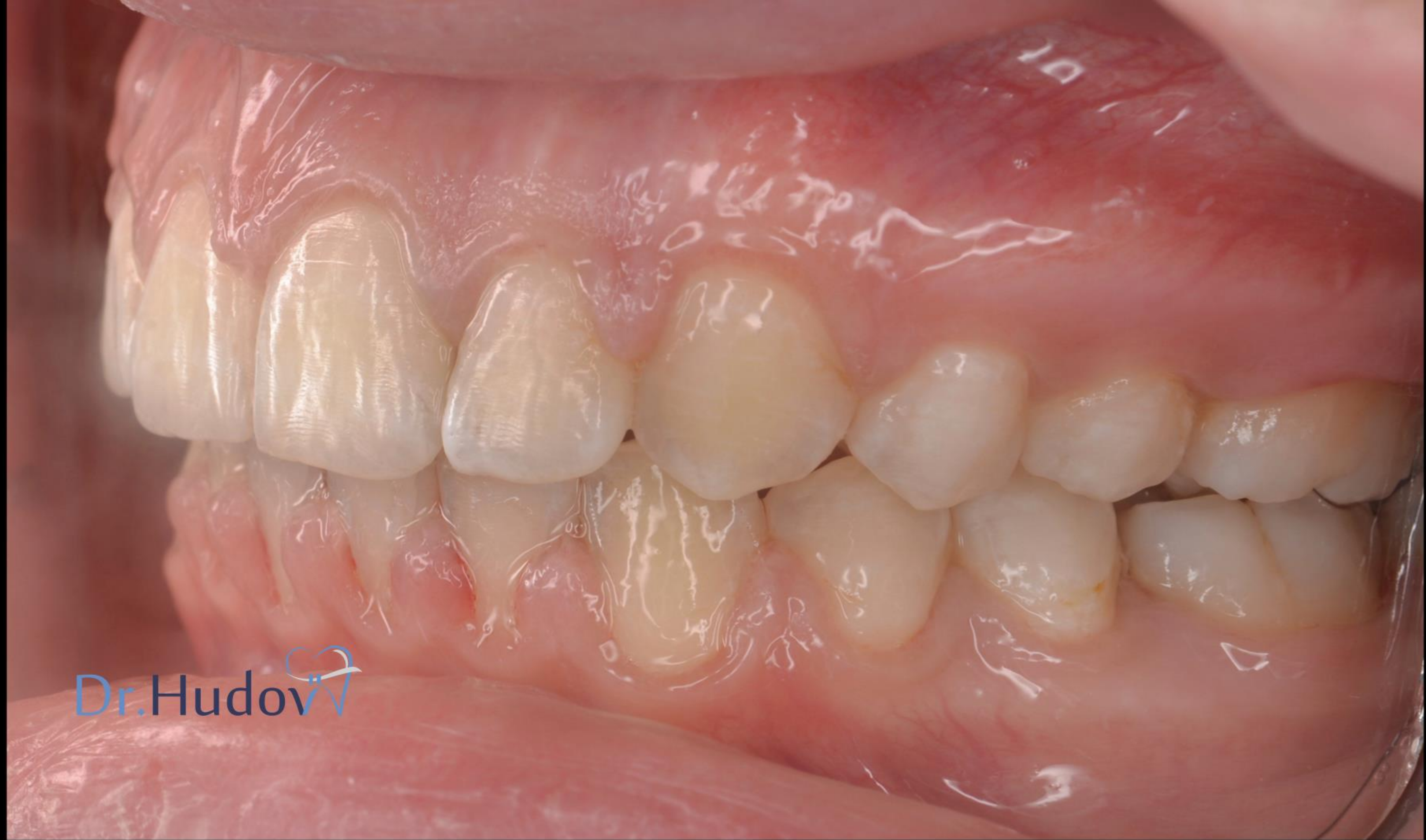Dr. Hudov

КЛИНИЧЕСКИЙ СЛУЧАЙ №2
ODI=56

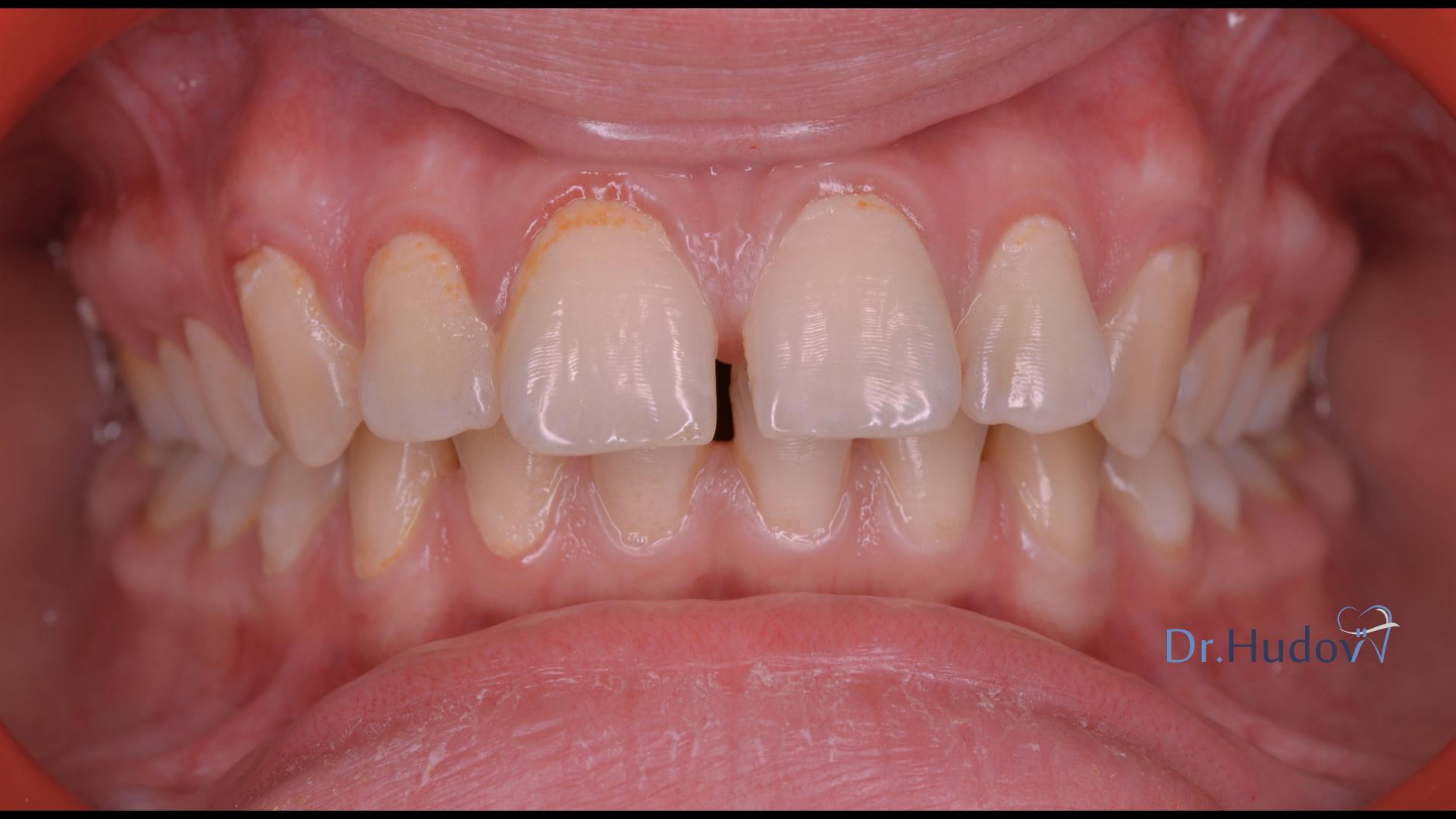


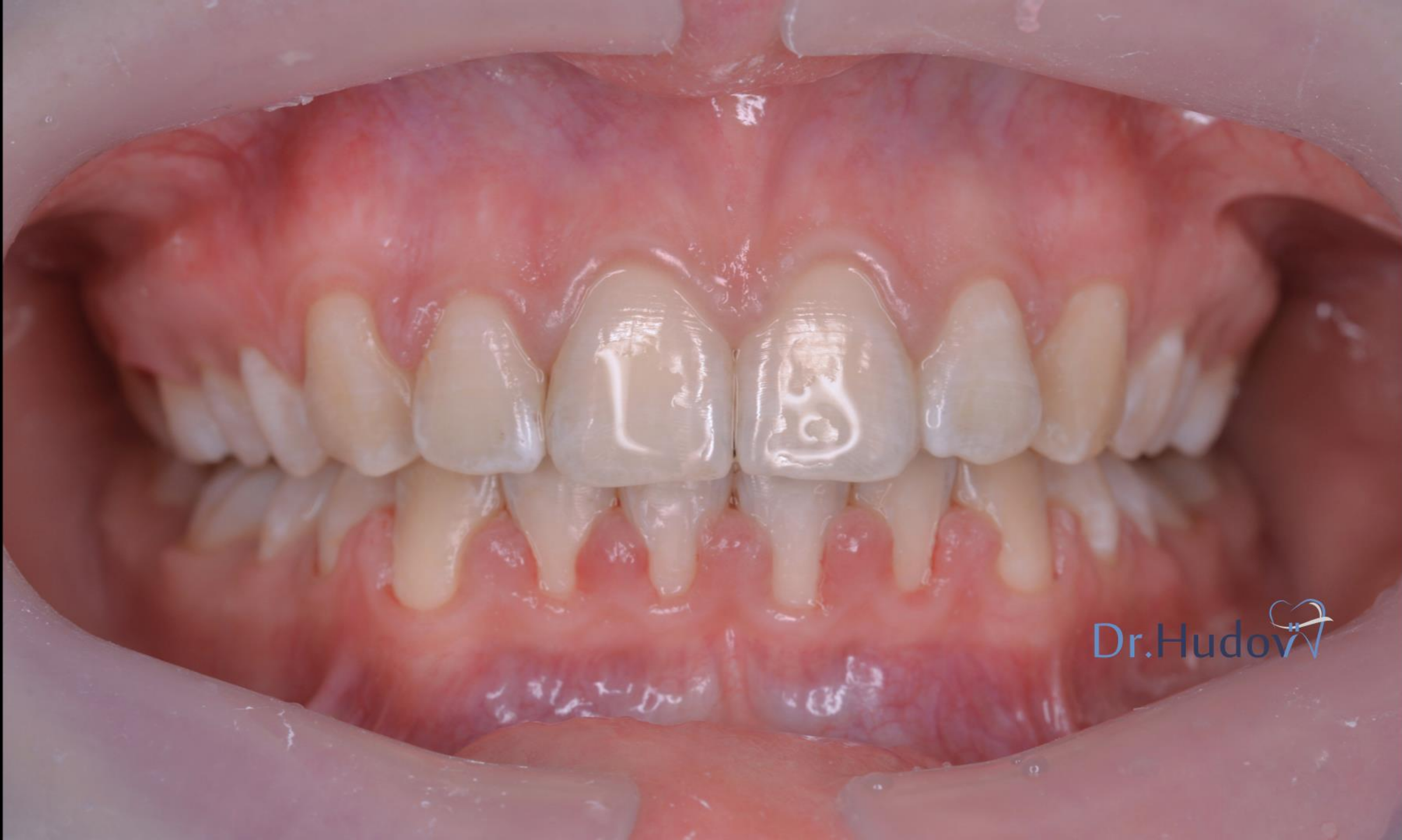
Dr.Hudov 

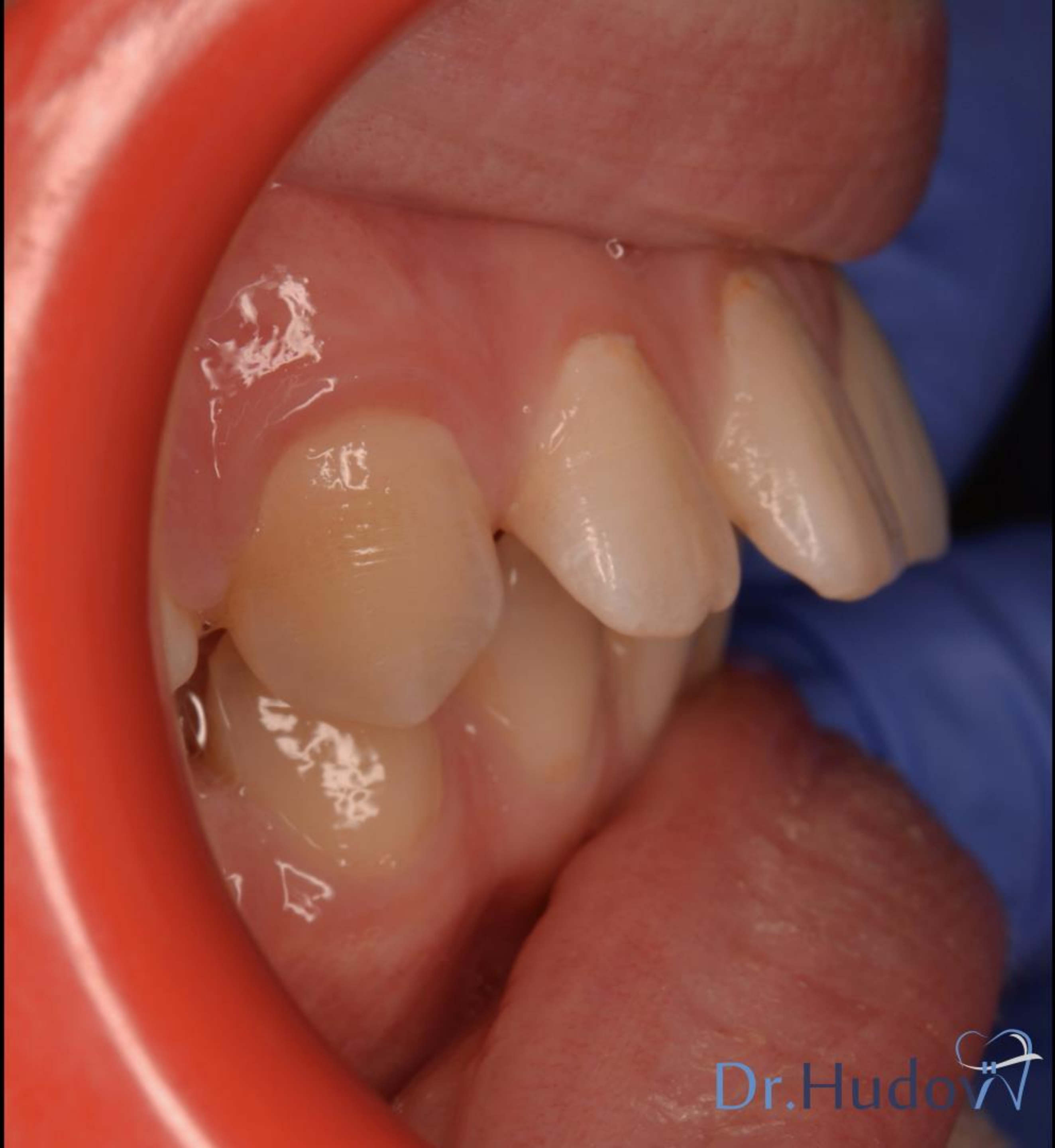

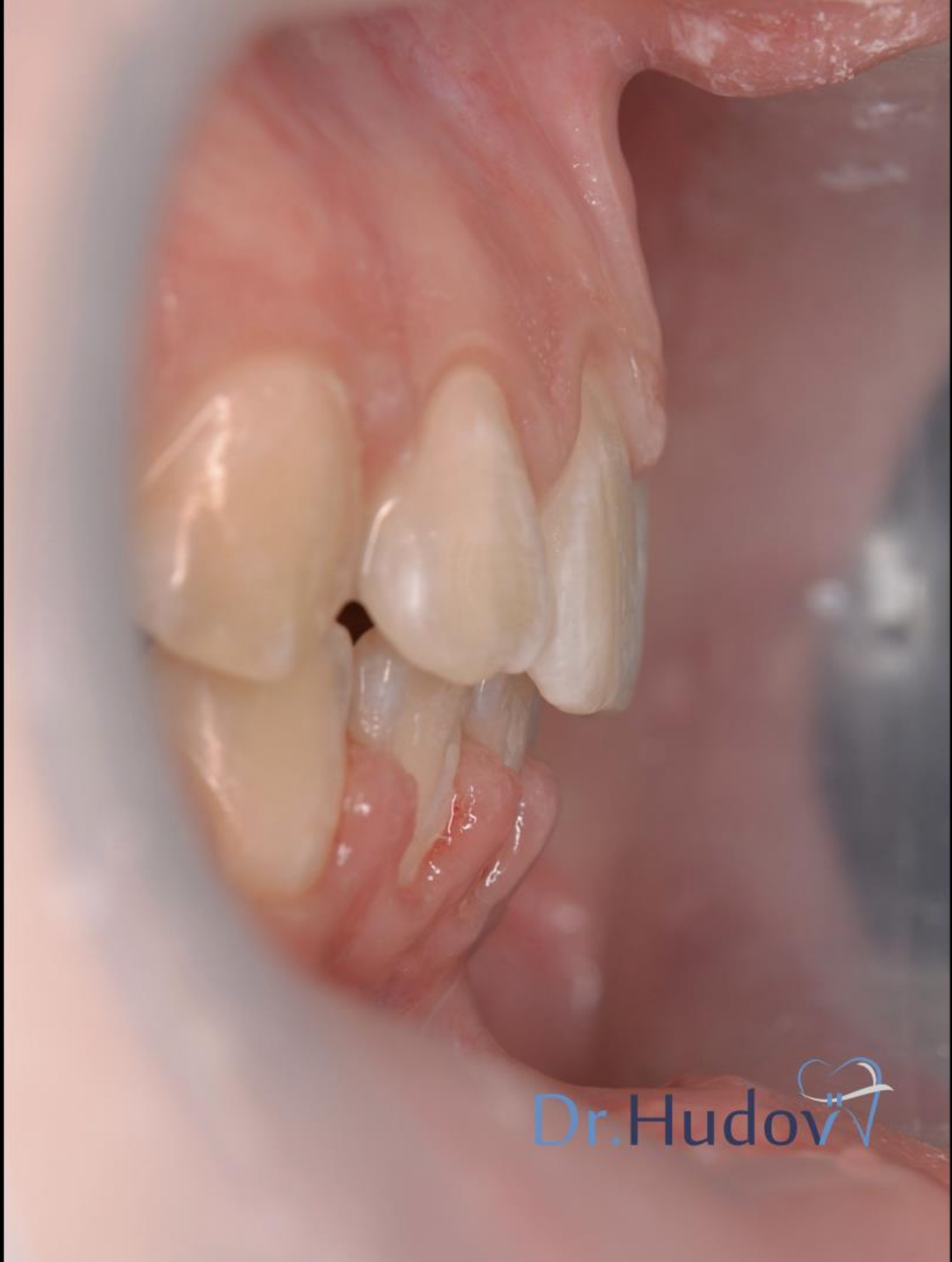Dr. Hudov 





Dr. Hudov 





СПАСИБО ЗА ВНИМАНИЕ