

Катамнез детей, извлечённых в целом плодном пузыре

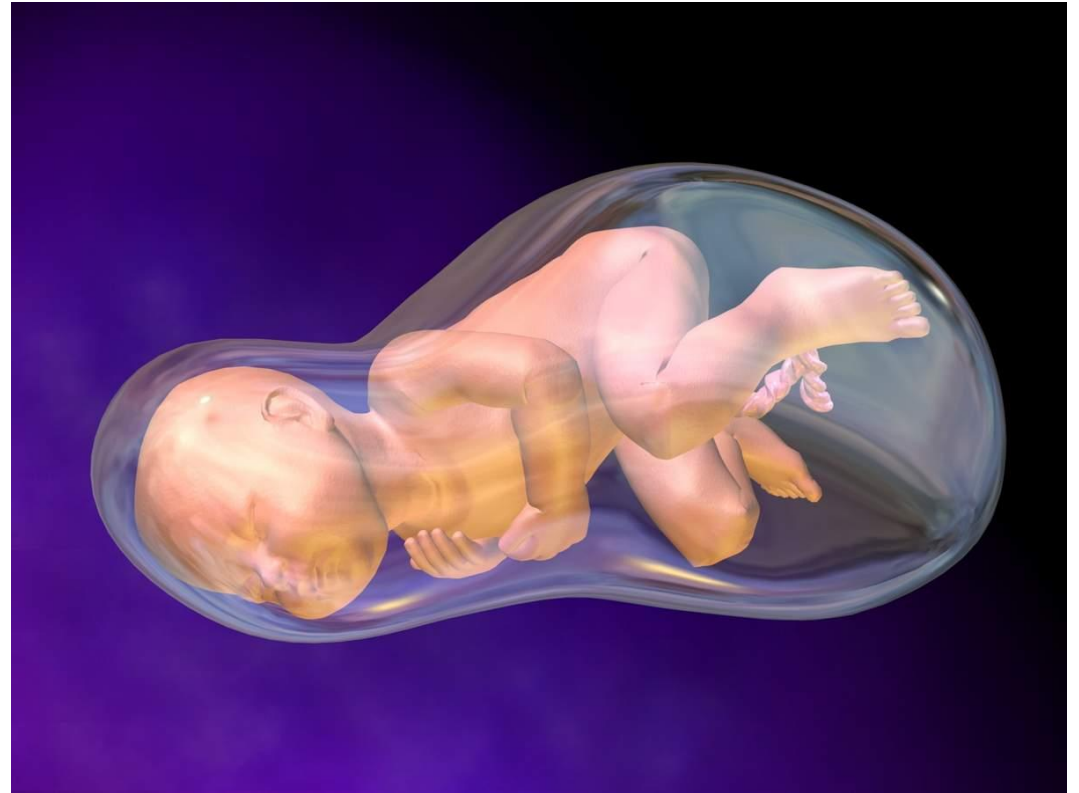
к.м.н., доцент Фаткуллин Фарид Ильдарович

к.м.н. Бабинцева А.А.

Казанский ГМУ, ГАУЗ «Городская клиническая больница №7 г. Казани»



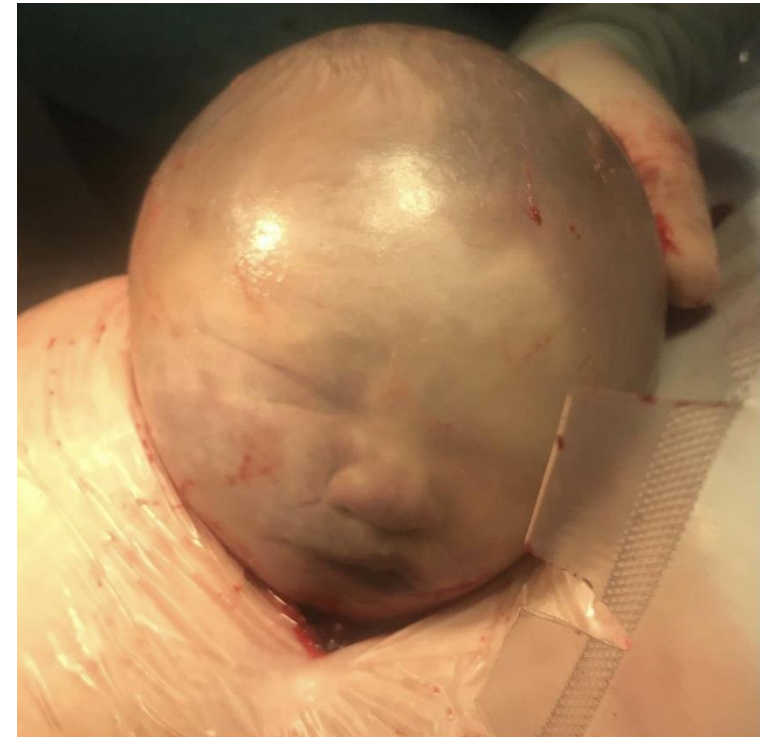Кесарево сечение в
плодном пузыре –
**резерв снижения
акушерского
травматизма**



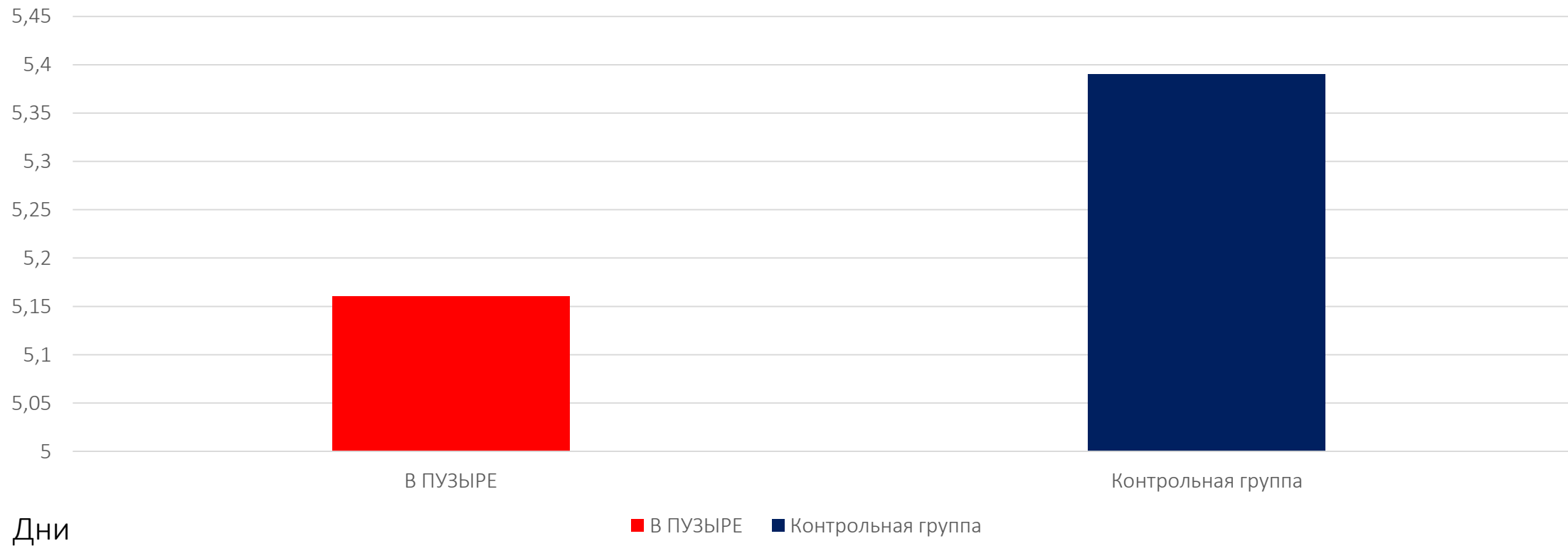
Материал исследования

- 104 младенца, 52 из которых извлечены в целом плодном пузыре
- Период с 2016 по 2020 годы
- Исследование по методу «Копия-пара»

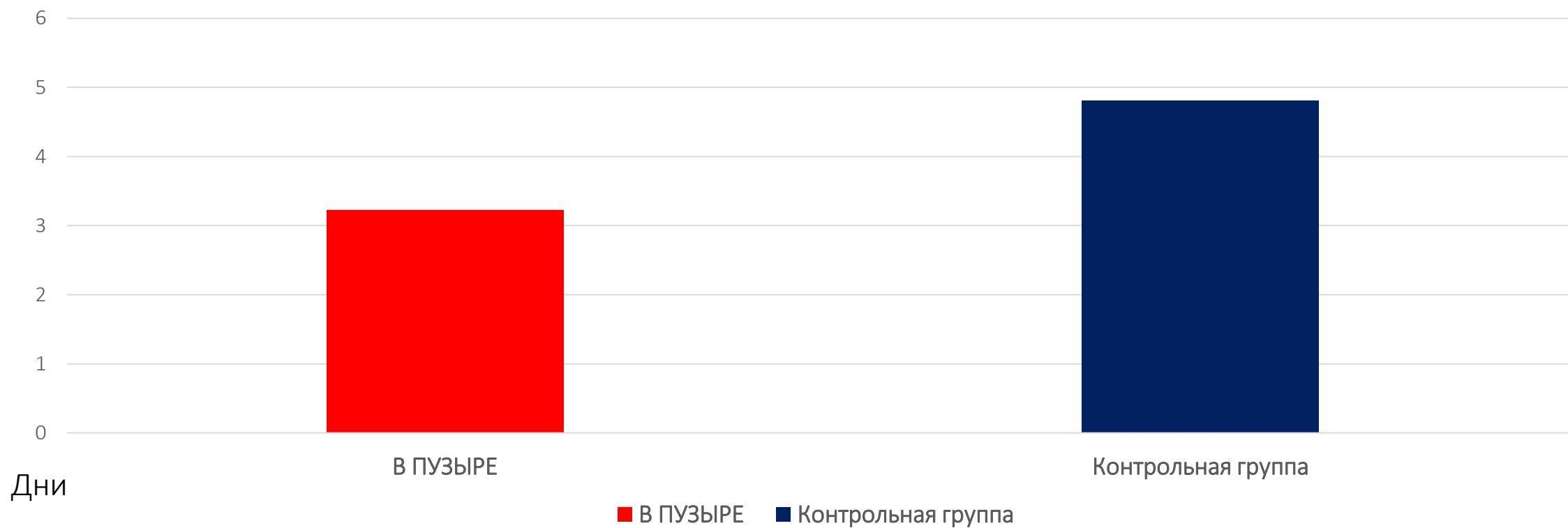
Цель – изучить катамнез детей, извлечённых в целом плодном пузыре



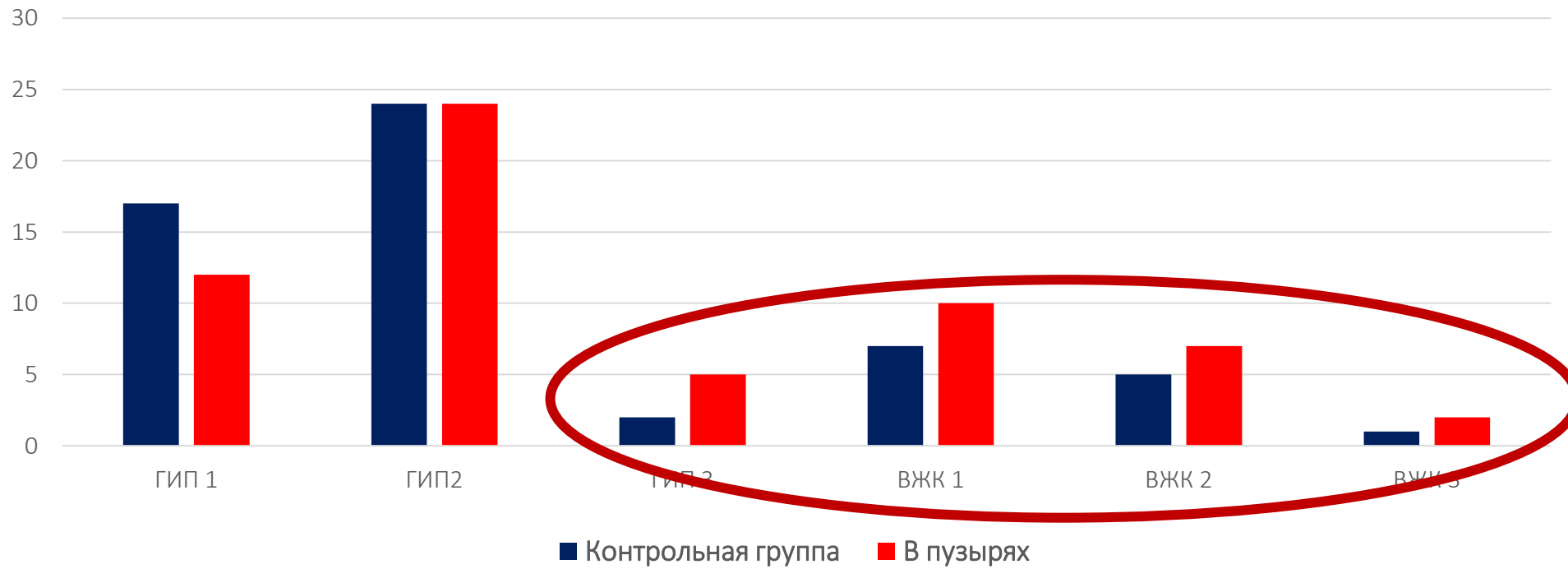Продолжительность госпитализации на I этапе



Длительность ИВЛ



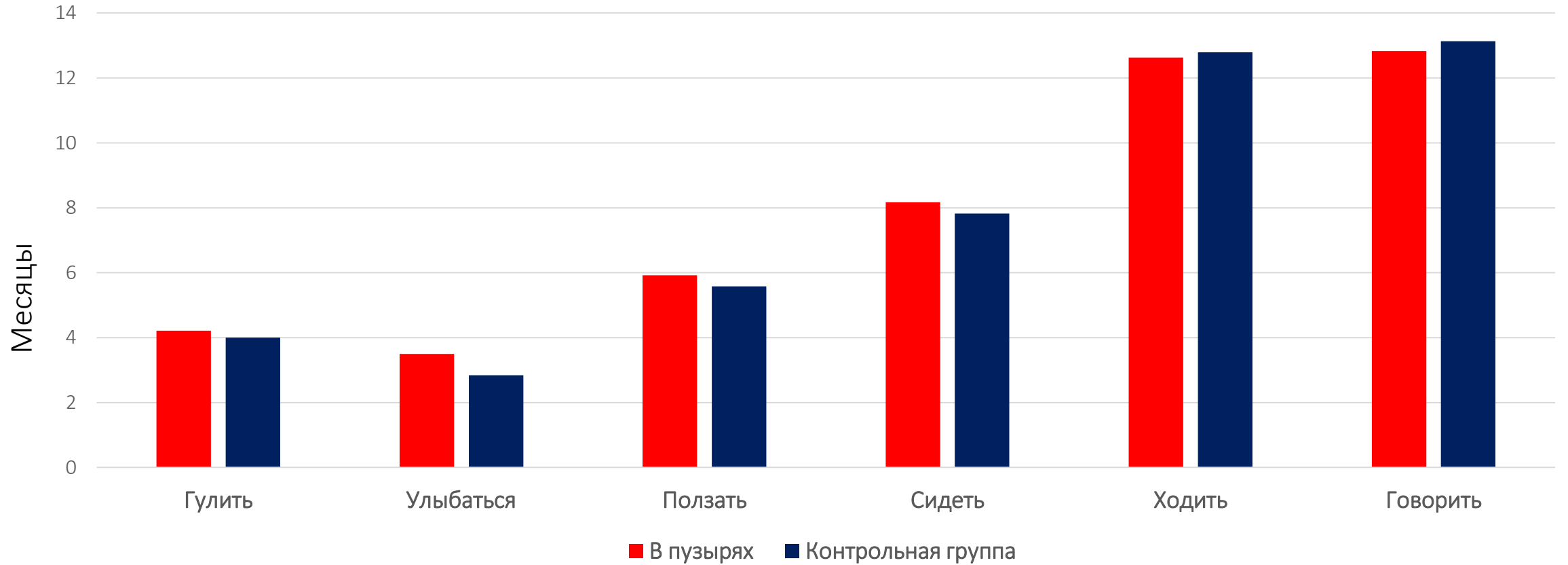
Данные нейросонографии



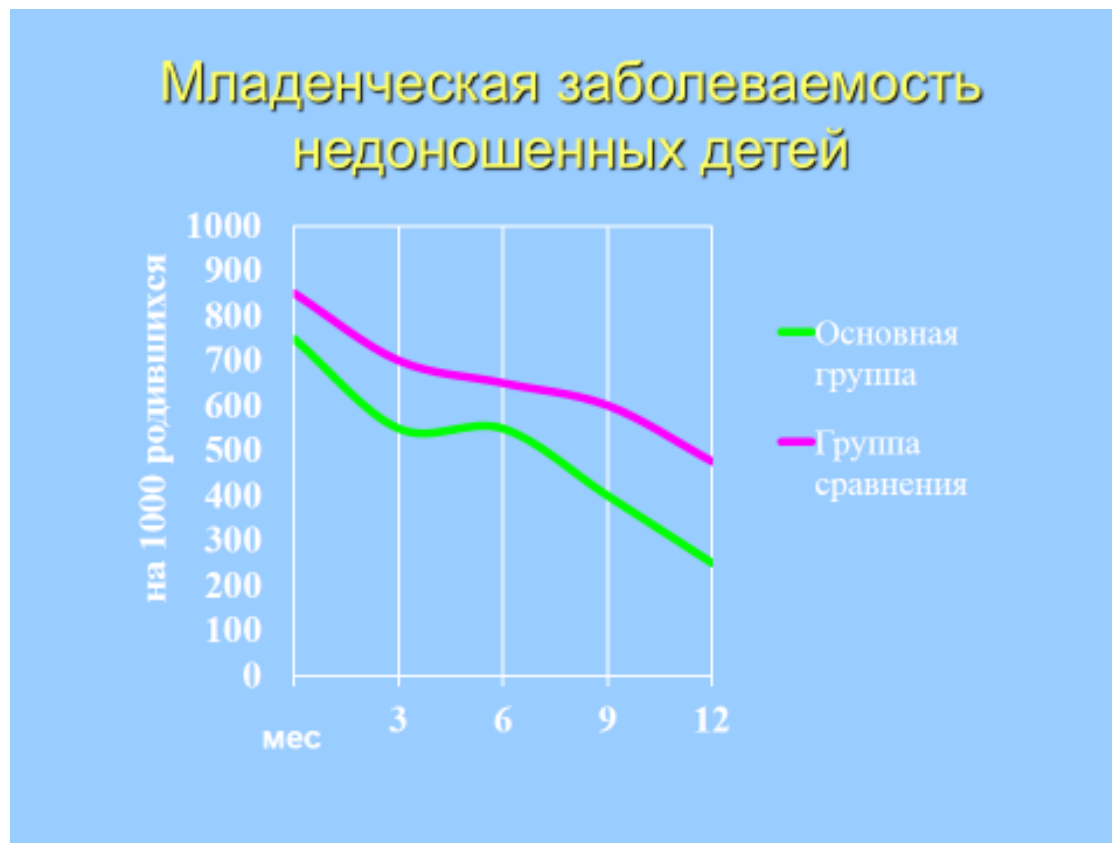
ГИП – гипоксическо-ишемическое поражение ЦНС

ВЖК – внутрижелудочковое кровоизлияние

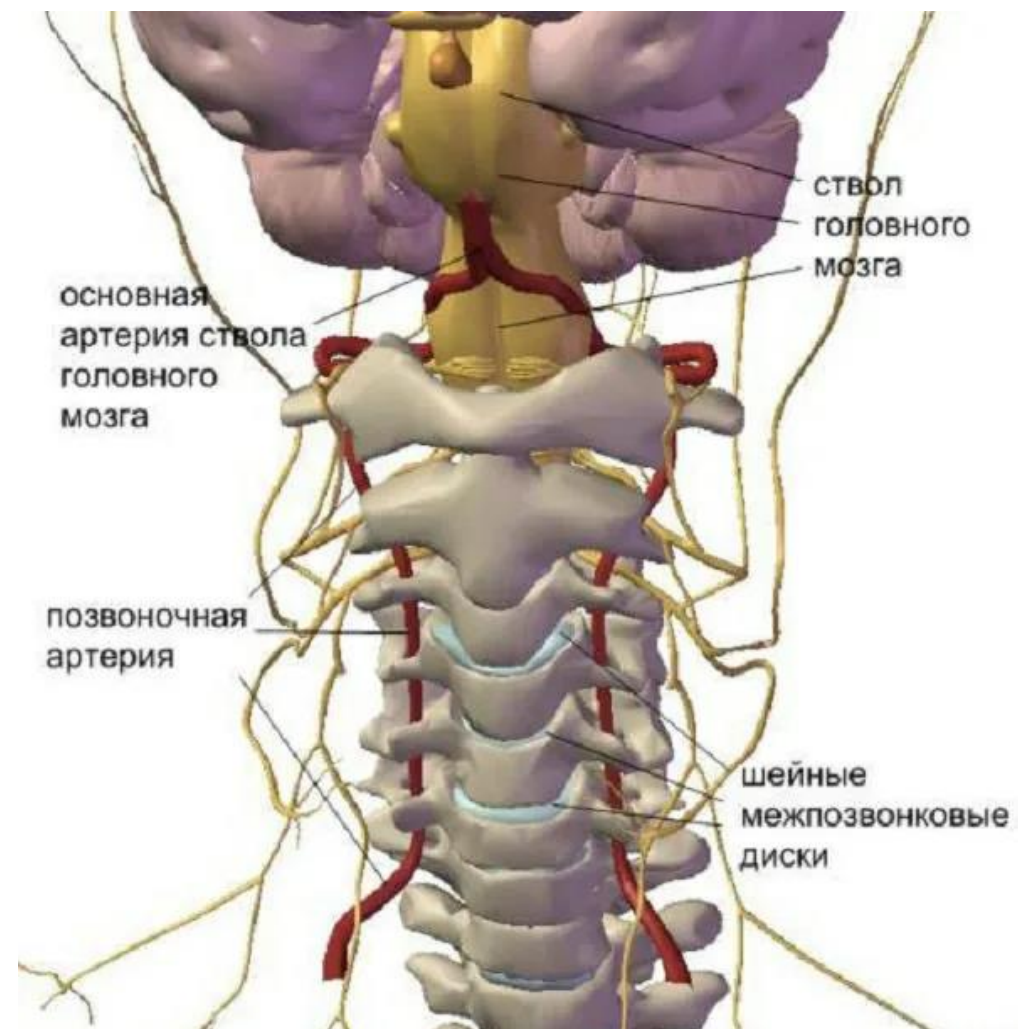
Психомоторное развитие детей



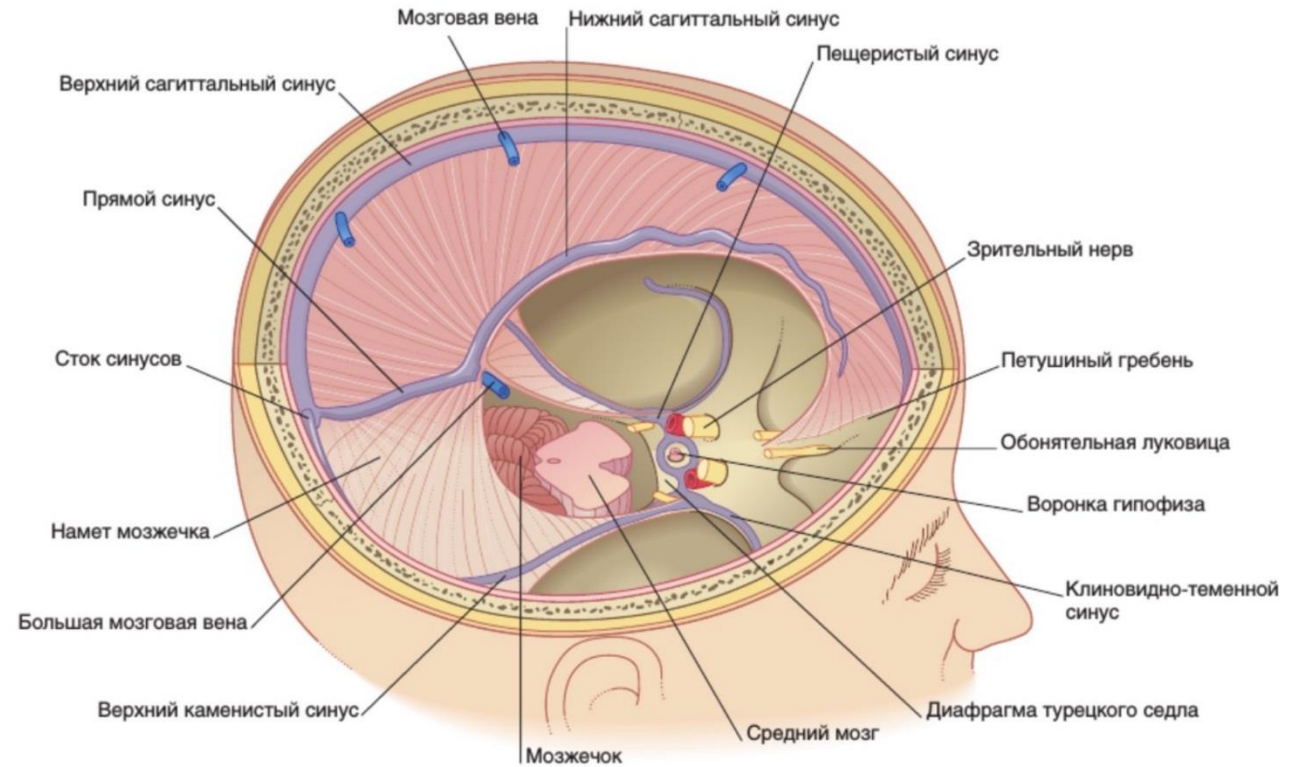
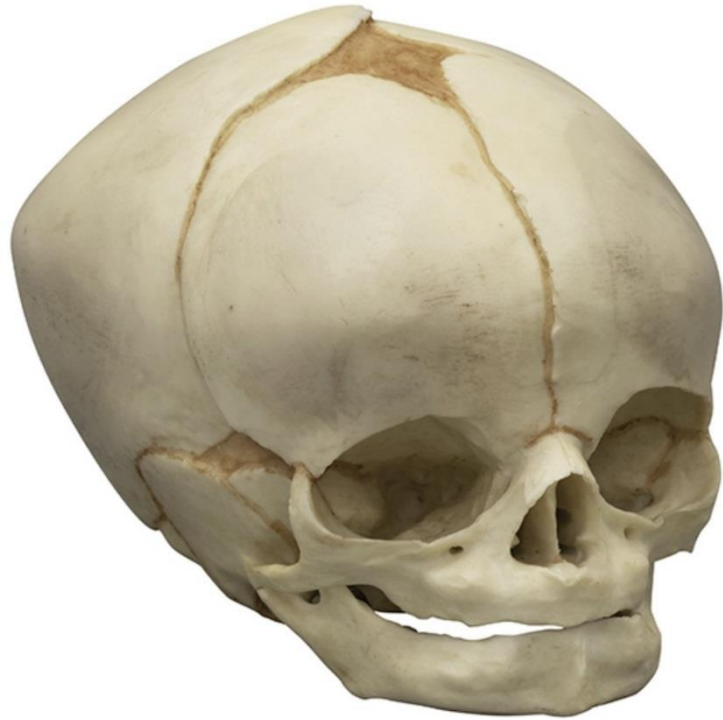Исследование 2008 года



Шейный отдел позвоночника плода

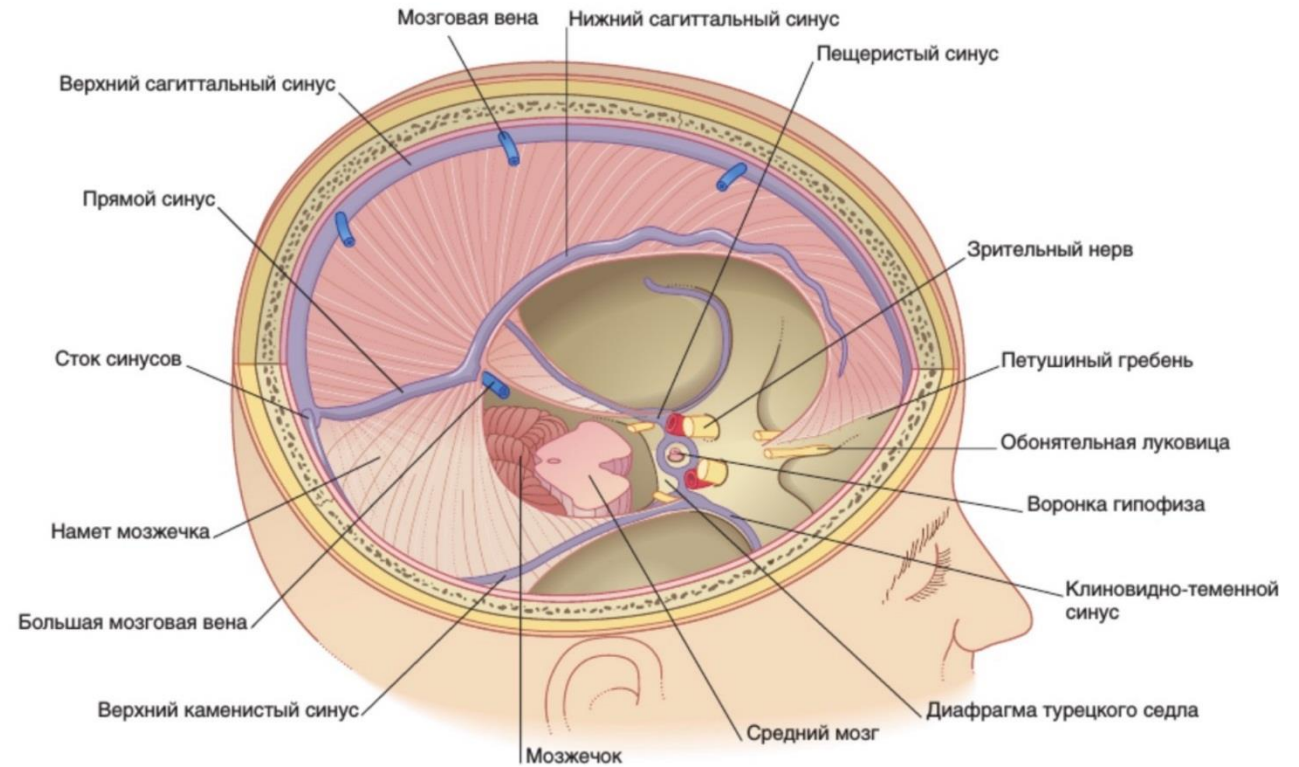


Особенности строения черепа плода

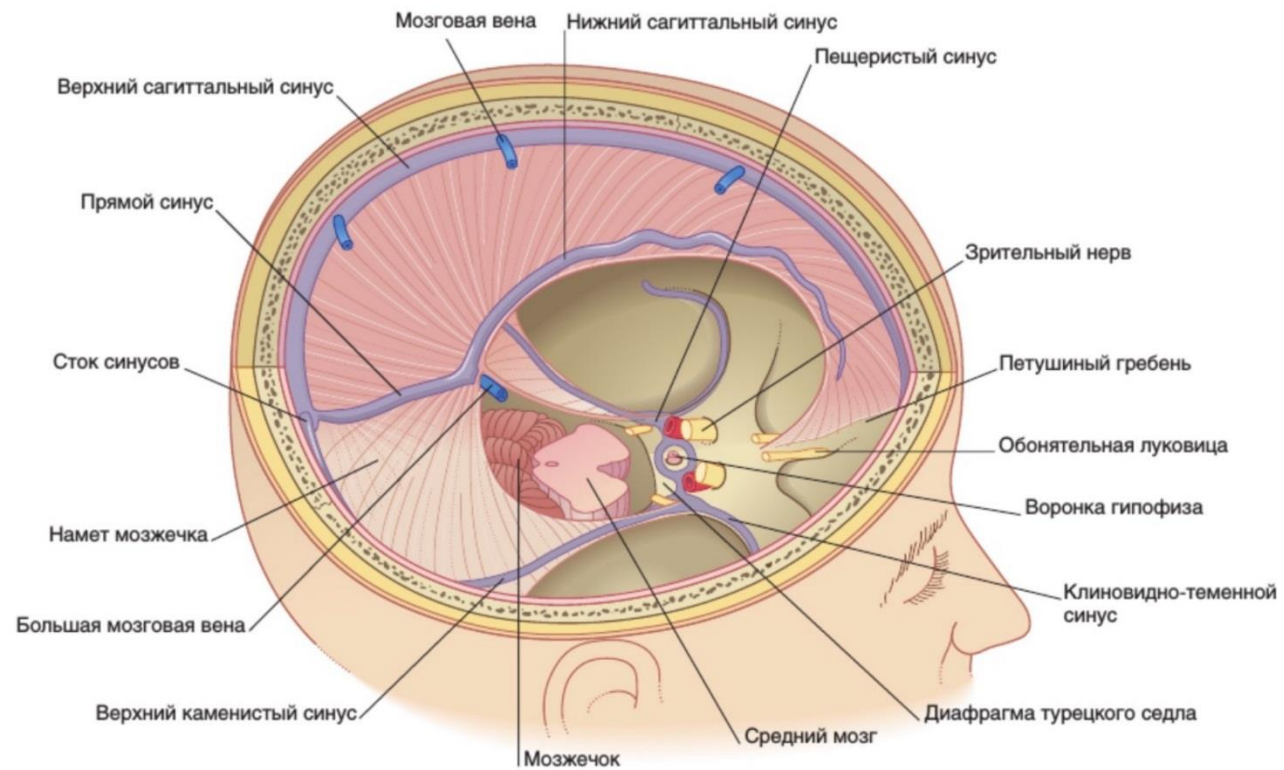
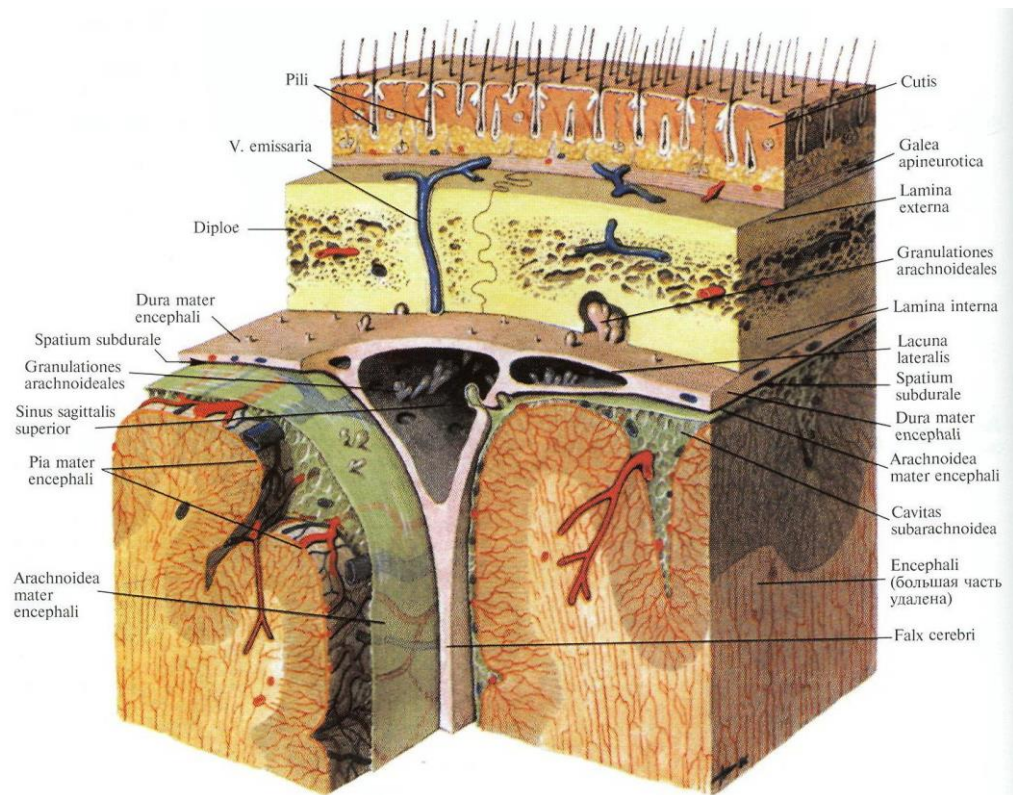


Особенности строения черепа плода

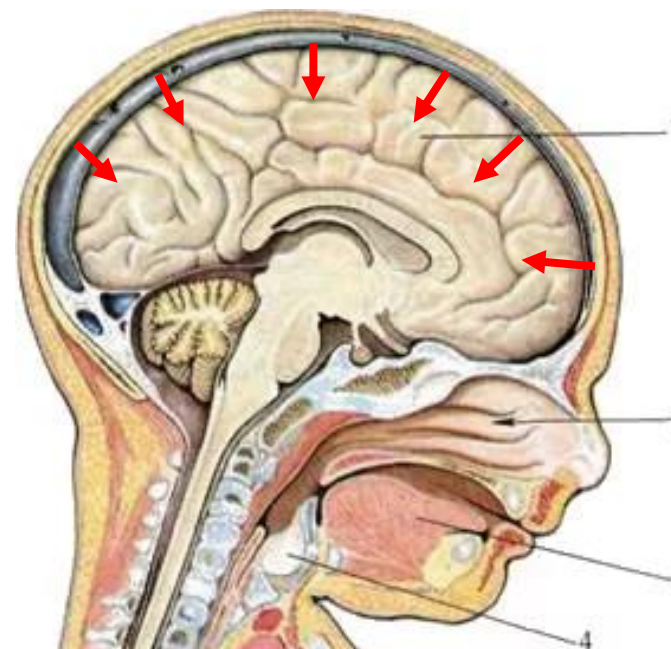
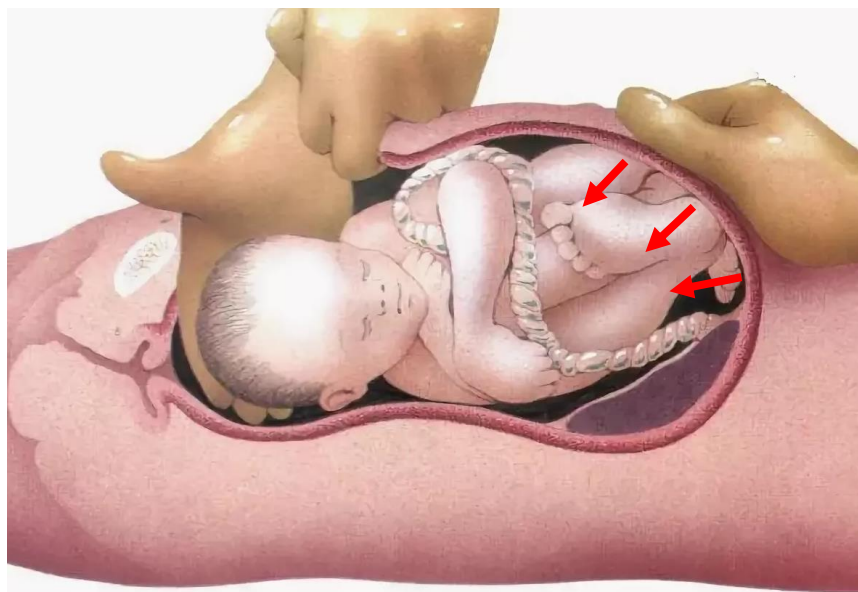
Твердая мозговая оболочка формирует в полости черепа, две большие складки – серп мозга и намет мозжечка



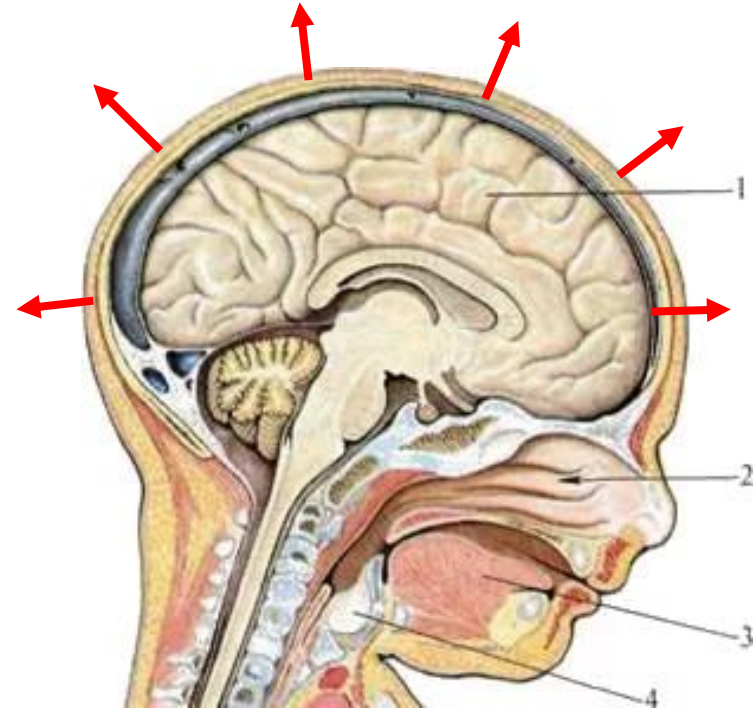
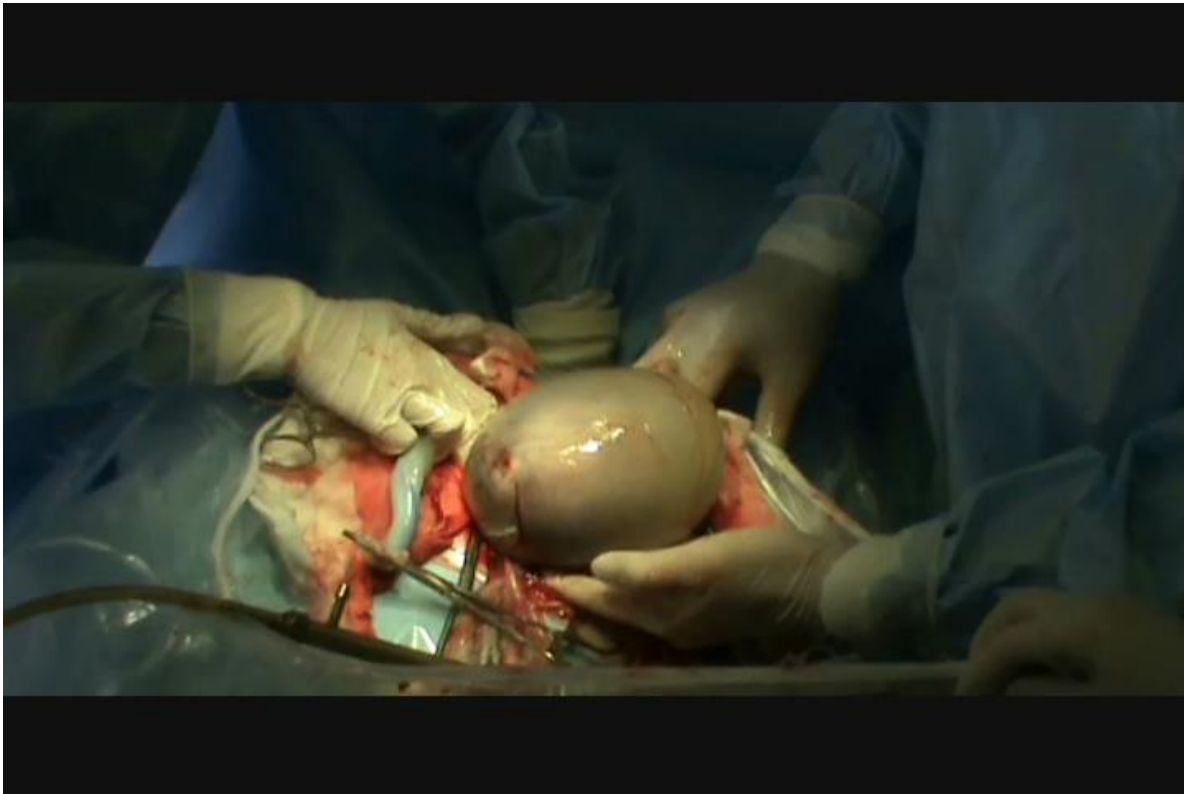Особенности строения черепа плода



Увеличение внутричерепного давления при кесаревом сечении

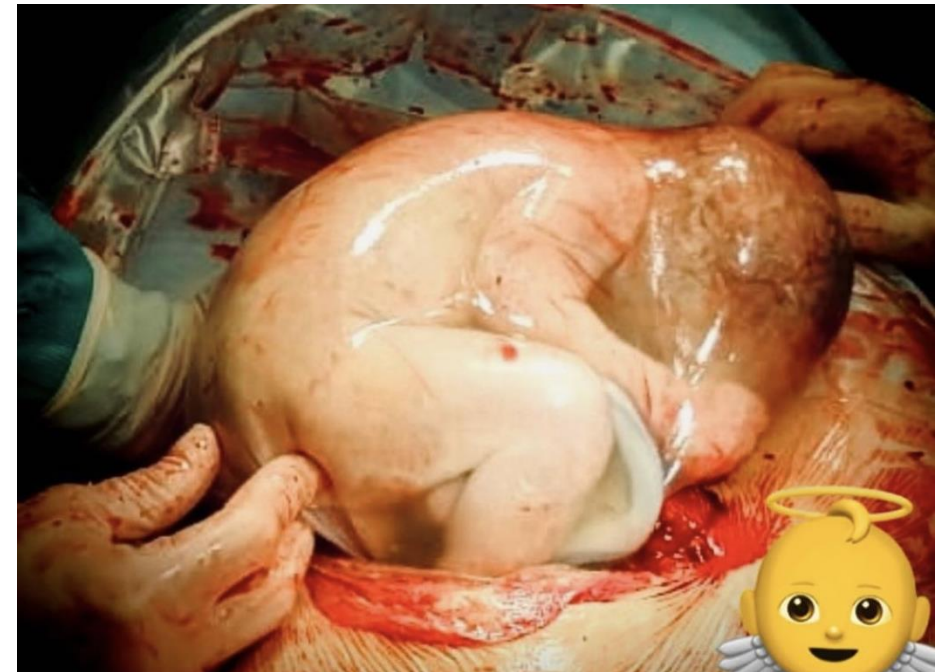


Снижение внутричерепного давления при разрыве плодного пузыря

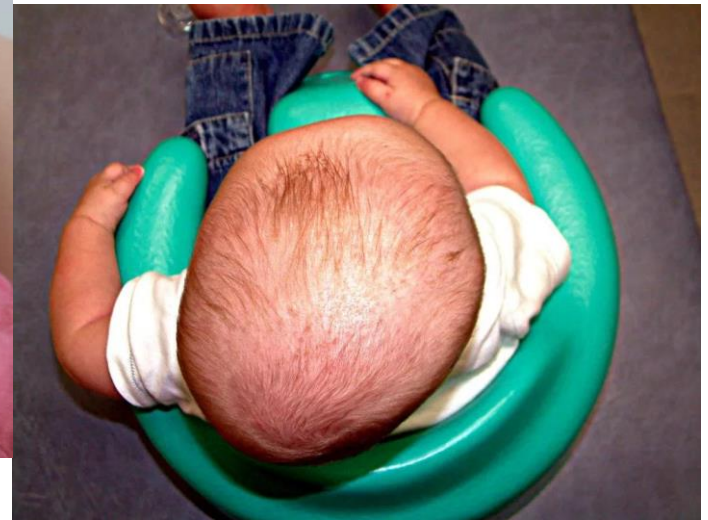
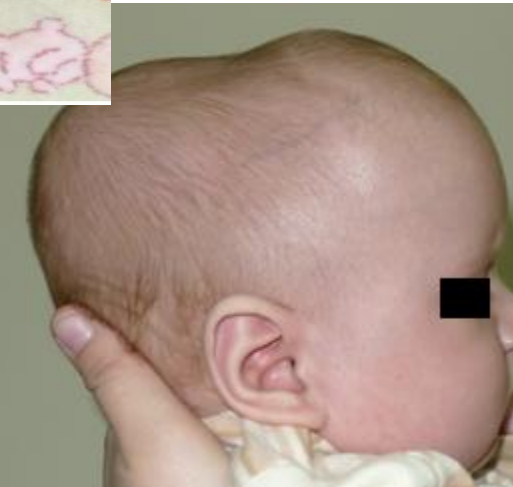
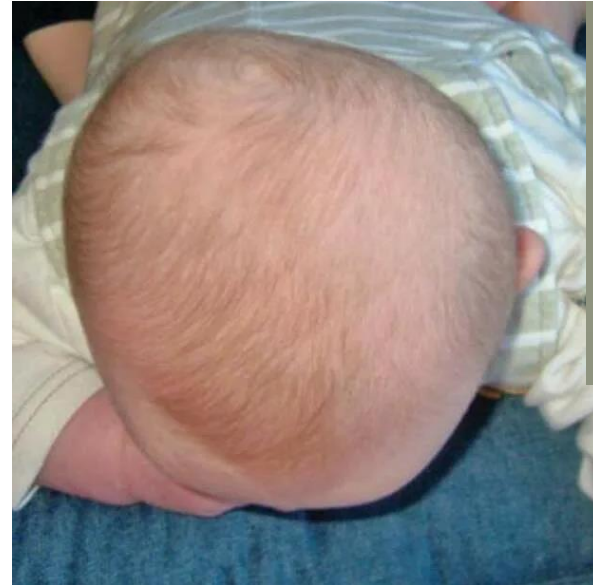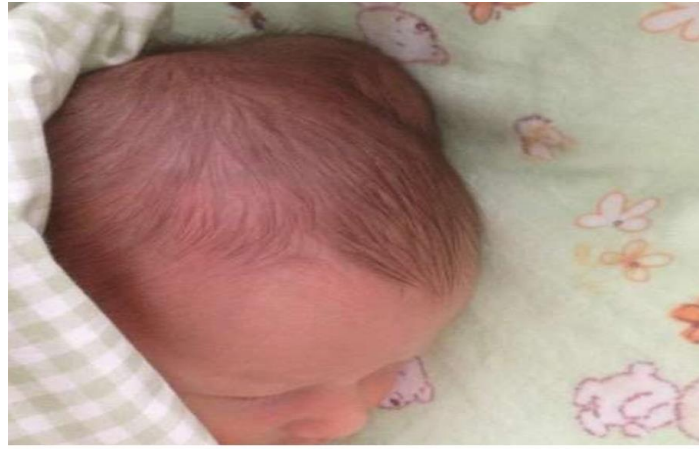Пути решения:

- Адекватный разрез для снижения силы давления на дно матки
- Извлекать плод без отделения плаценты
- Выждать время до вскрытия плодного пузыря (декомпрессия)
- Медленно выпустить воды

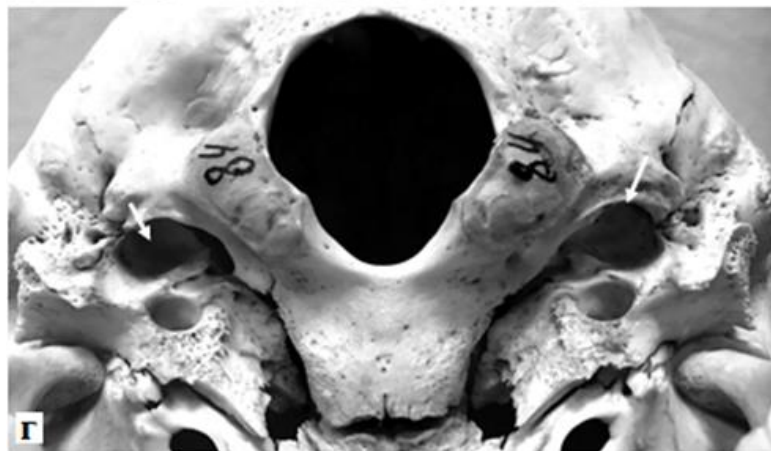
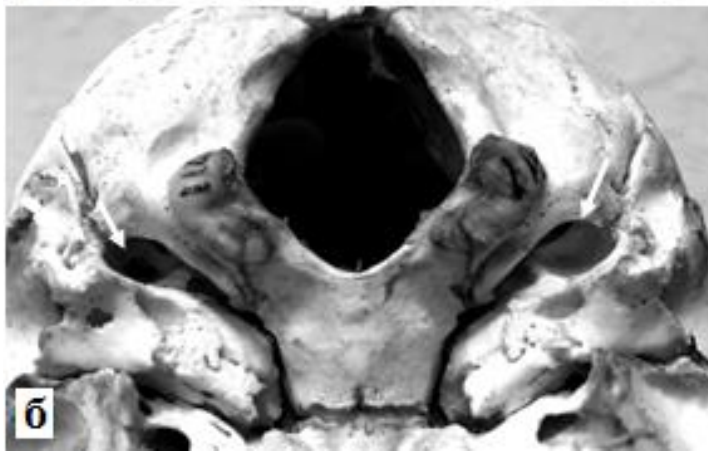
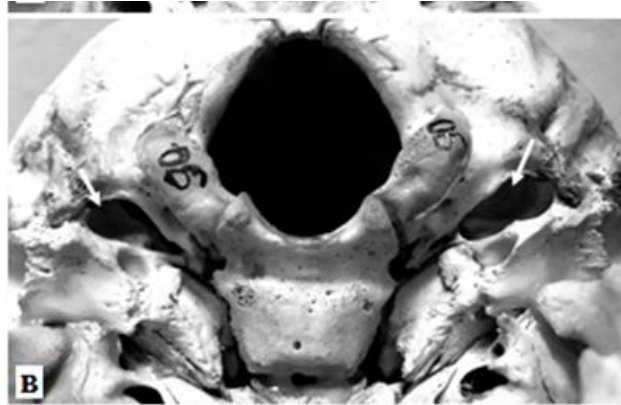
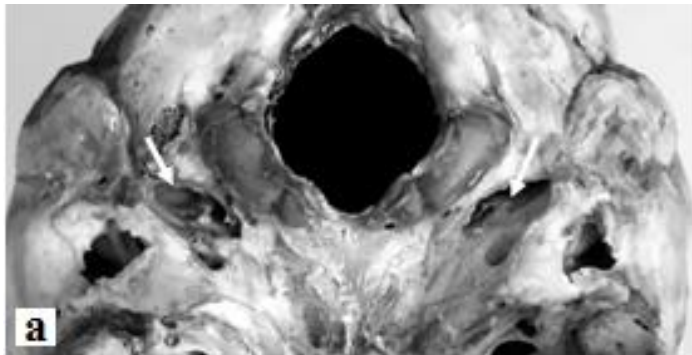


Родовой травматизм



Родовая травма

- **Влиянием экзогенных факторов** (руки акушера-гинеколога, акушерки, применение акушерских операций, манипуляций, кесарево сечение)
- **Влияние эндогенных факторов** (особенности строения таза матери, особенности биомеханизма родов, родовой деятельности и т.д.)



Асимметрия яремных
отверстий:

а – плод 8 месяцев
внутриутробного
развития,

б – новорожденный,

в – ребенок 6 лет,

г – ребенок 10 лет.

ФГБОУ ВО «Ростовский государственный медицинский университет» Каплунова О.А., Чаплыгина Е.В.,
Насытко А.Д., Осипова А.В., Кузнецов И.И.

Спасибо за внимание!