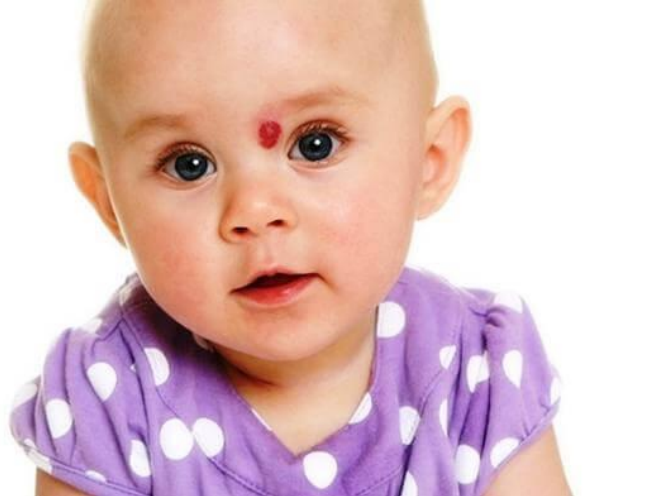
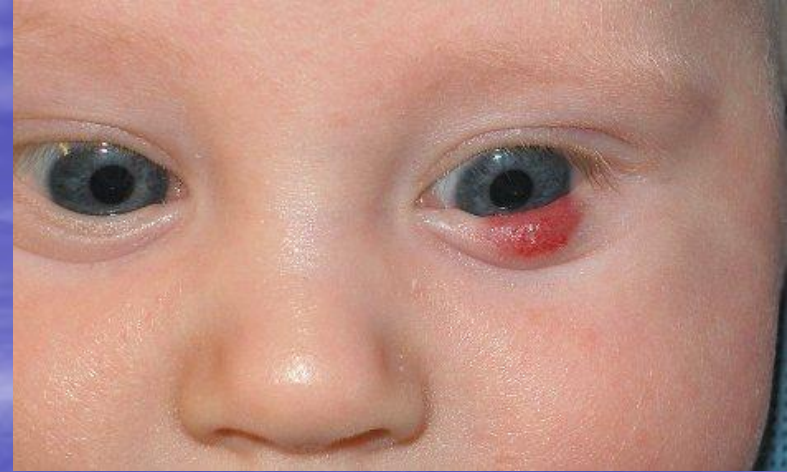


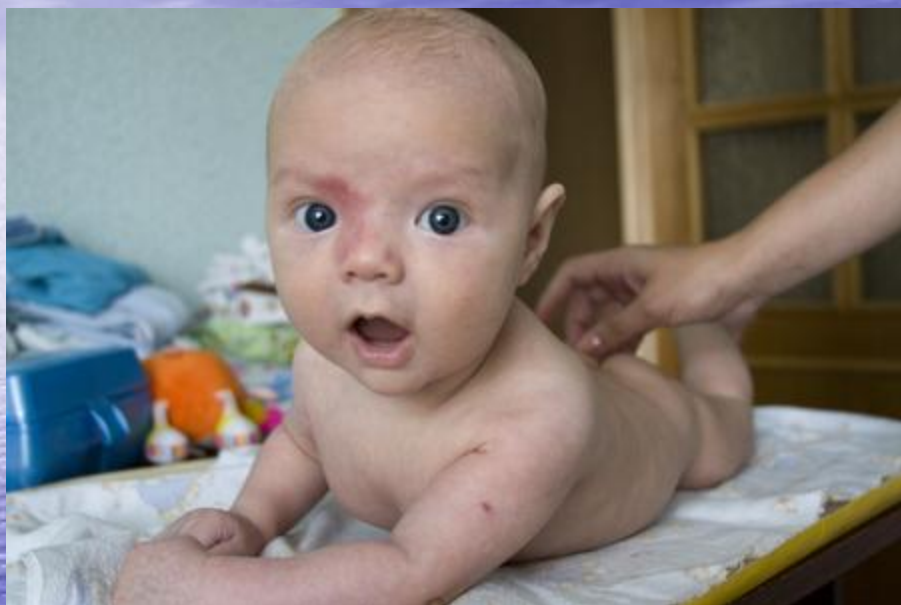ГОО ВПО «Донецкий национальный
медицинский
университет им. М. Горького»

Консервативный метод лечения инфантильных гемангиом в детской офтальмологии

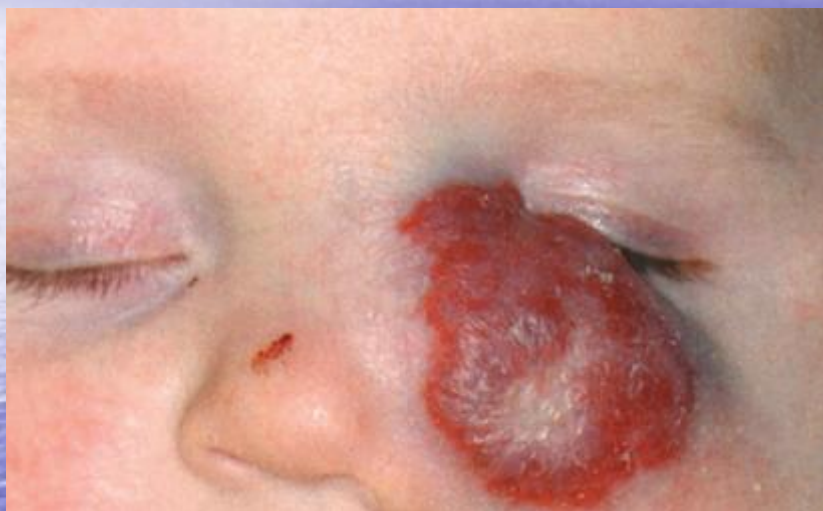*Доц. Смирнова А.Ф.,
асс. Котлубей Г.В.,
доц. Голубов К.Э.*



- Инфантильная гемангиома – наиболее частая доброкачественная мягкотканная опухоль у детей грудного возраста.
- Её частота составляет у новорождённых в 1-3% случаев и увеличивается к 1-му году до 10%.
- В 85-90% случаев подвергается спонтанной регрессии до наступления школьного возраста.
- Опухоли в 60% случаев локализируются на голове .



ворожденных, при этом
чаще, чем мальчики.



ных гемангиом – бурный рост в
ь и месяцев жизни с
го косметического дефекта и
о важных функций.

Выделяют 4 фазы развития : инфантильных гемангиом

- фаза быстрой пролиферации, характеризуется быстрым ростом опухоли;
- фаза медленной пролиферации – замедление роста опухоли;
- фаза стабилизации – опухоль не растёт;
- фаза инволюции – опухоль подвергается обратному развитию.

- Особое место занимают гемангиомы век и орбиты.
- Выделяют осложнённые формы гемангиом указанной области.
- Они характеризуются быстрым ростом, большим объёмом, специфической локализацией, признаками воспаления или изъязвления.
- Их специфическая локализация и близость глазного яблока затрудняет как терапевтическое, так и хирургическое лечение.
- Несвоевременное и неправильное лечение может привести к выраженному косметическому дефекту и стойкому снижению зрения.

Гемангиомы в области глаза

в зависимости от размеров и локализации могут привести к:

- *деформации краёв век,*
- *сужению или закрытию глазной щели,*
- *развитию птоза верхнего века*

Клинические проявления

- Кожа на поверхности опухоли может истончаться и изъязвляться
- в результате возникают повторные кровотечения.
- Нередко наблюдается обширная гемангиома, занимающая половину лица
- по мере взросления ребёнка гемангиома оказывает негативное влияние на развитие зрительных функций и психоэмоционального состояния, что отрицательно сказывается на социальной адаптации ребёнка.

Гемангиомы в периорбитальной зоне и на веках приводят к:

- развитию амблиопии при блокировании зрачковой зоны;
- астигматизма,
- анизометропии и косоглазия при наличии компрессии глазного яблока или разрастания новообразования в ретробульбарном пространстве.

Выделяют два типа гемангиом, имеющих разную клиническую картину и прогноз:

- *неинволютирующие* - non-involutive congenital haemangioma (NICH)
- *быстро инволютирующие* - rapidly involutive congenital haemangioma (RICH)

- Поскольку гемангиома имеет тенденцию к обратному развитию, в большинстве случаев агрессивные методы лечения не применяются, так как они связаны с возникновением побочных эффектов. Тем не менее лечение гемангиомы не исключается при высоком риске развития осложнений со стороны органов зрения

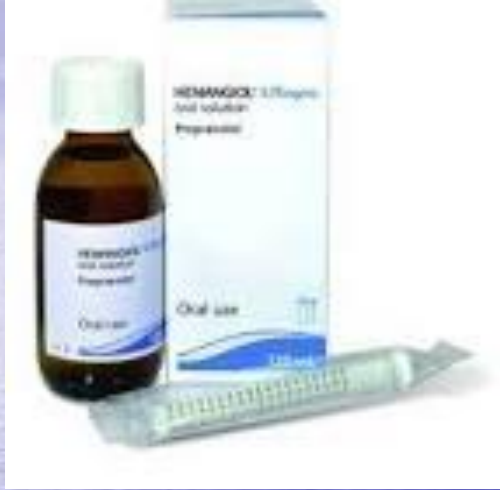- Лечение ангиом век, в отличие от сосудистых опухолей другой локализации, имеет специфические особенности.
- Это связано с анатомическим строением и хорошей васкуляризацией века, его физиологическими функциями.

Методы лечения гемангиом

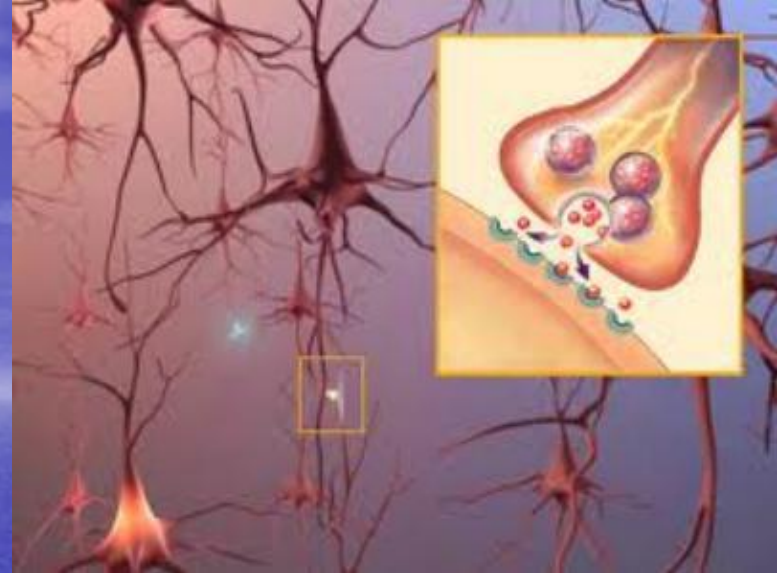
- применение кортикостероидов (склерозирующие инъекции),
- лазеротерапия
- криодеструкция
- хирургическое иссечение новообразования
- Иммуномодулирующие препараты применяются в качестве повторного лечения при развитии новообразований, угрожающих жизни ребенка или при наличии риска потери зрения.

- В последние годы получены положительные результаты лечения гемангиомы **бета-блокаторами**.
- Педиатры в своей практике применяют **пропранолол** – широко известный в кардио-логической практике неселективный β -адрено-блокатор.





- Антиангиогенное действие пропранолола было открыто случайно в 2008 году группой исследователей детской клиники «Бордо» во Франции. Пропранолол был назначен для коррекции серьёзного побочного эффекта преднизолона – обструктивной гипертрофической кардиомиопатии, развившейся в ходе лечения ИГ лица. Уже на следующий день гемангиома изменила свой цвет – от интенсивно красного до фиолетового, стала более мягкой на ощупь. В течение года после первой публикации пропранолол стали активно применять при лечении ИГ, в том числе у недоношенных и маловесных новорождённых.



Выраженный терапевтический эффект пропранолола в отношении роста гемангиом обусловлен *тремя молекулярными механизмами*:

- сужением сосудов,
- ингибированием ангиогенеза,
- индукцией апоптоза.

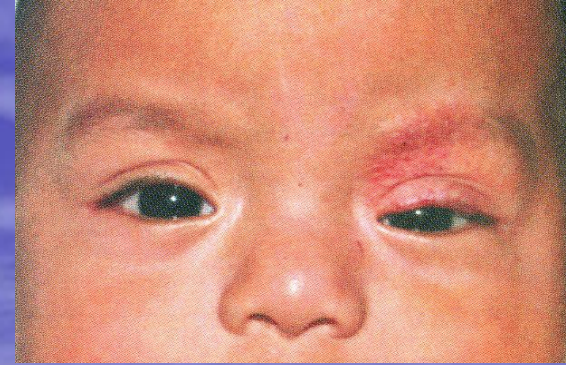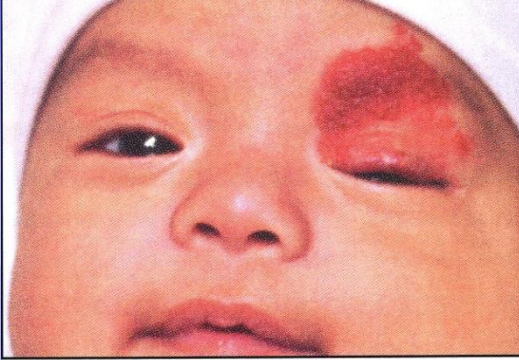Системное применение пропранолола

- К сожалению, бета-блокатор также обладает побочным действием и вызывает бронхоспазм, вазоспазм, гипергликемию, нарушение функции сердца и брадикардию.
- Поскольку использование бета-блокатора является новой методикой лечения гемангиомы, нет статистических данных о частоте случаев развития этих осложнений. В настоящее время ведутся исследования возможности лечения локализованной поверхностной гемангиомы с помощью аппликаций бета-блокатора, поскольку местное применение этого препарата может уменьшить степень выраженности и количество осложнений

- Выделяют **три главных лечебных эффекта** по времени наступления и механизму действия пропранолола :
 - 1) **начальный эффект** – изменение цвета и плотности опухоли в пределах 1– 3 дней от начала применения препарата, что обусловлено вазоконстрикцией вследствие уменьшения выделения NO ;
 - 2) **промежуточный эффект** – блокирование ангиогенных сигналов VEGF, b-FGF, MMP2 (матричная металлопротеаза) с приостановкой роста опухоли;
 - 3) **долговременный эффект** – индукция апоптоза в пролиферирующих эндотелиальных клетках капилляров с регрессией опухоли в течение 2 мес.

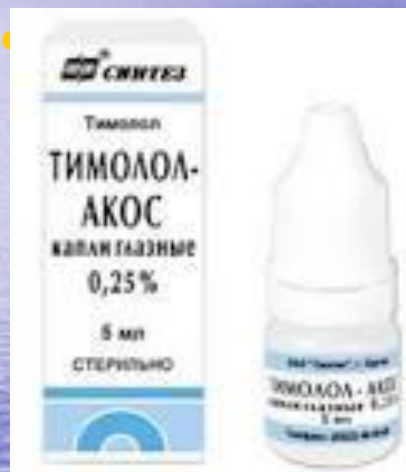- Доктора Guo и Ni представили методику лечения капиллярной гемангиомы левого верхнего века ребенка раствором β -блокатора.

Новое в офтальмологии № 4 2010



- В качестве лечения они назначили инстилляци **0,5% раствора тимолола малеата** по две капли на поверхность гемангиомы два раза в день и легкий массаж. Прием системных препаратов не назначали, ребенок находился под наблюдением педиатра.

Через пять недель после начала лечения новообразование значительно уменьшилось в размере и объеме, его окраска стала менее интенсивной, блефароптоз — менее выраженным (рис. 2). Инстилляции тимолола отменили через семь недель, данные ретиноскопии левого глаза,

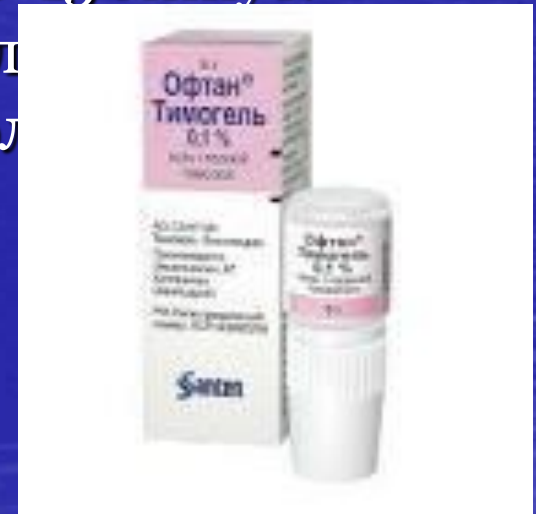

большинства авторов, применение группы бета-блокаторов Пропранолола и младенческих гемангиом наиболее о в период активной пролиферации и ется в возрасте с одного до 6-8 мес. жизни

Наш подход к лечению

- Раствор Тимолола 0,5% всем пациентам применяли каждые 8 часов три раза в сутки. Основным требованием при нанесении препарата на поверхность гемангиомы было время экспозиции, т.е. время нахождения препарата на поверхности кожи должно было быть не менее 10-15 минут. Данный временной период обусловлен фармакологического действия тимолола при нанесении на кожу.

Применение раствора препарата
в виде инстилляций
на область патологических
образований осуществлялось



- Критерием оценки динамики патологического образования и результативности медикаментозной терапии являлась фоторегистрация младенческой папулы и УЗИ патологического образования в динамике (один раз в месяц).



Фоторегистрация проводилась один раз в месяц. Критериями оценки фотографий были изменение цвета младенческих гемангиом, выраженность и объем папул, визуальное уменьшение толщины образования.

Критерии оценки лечения

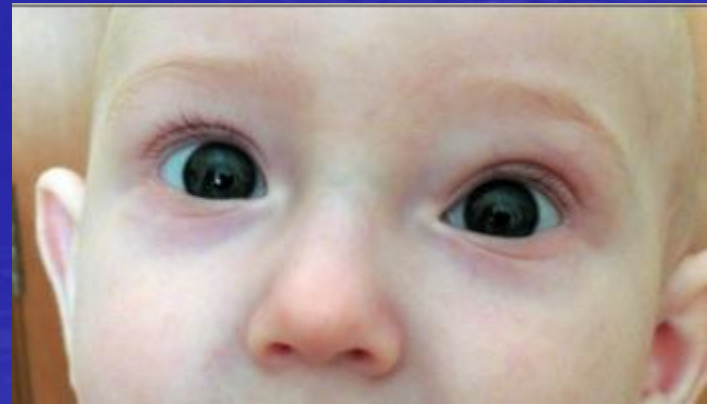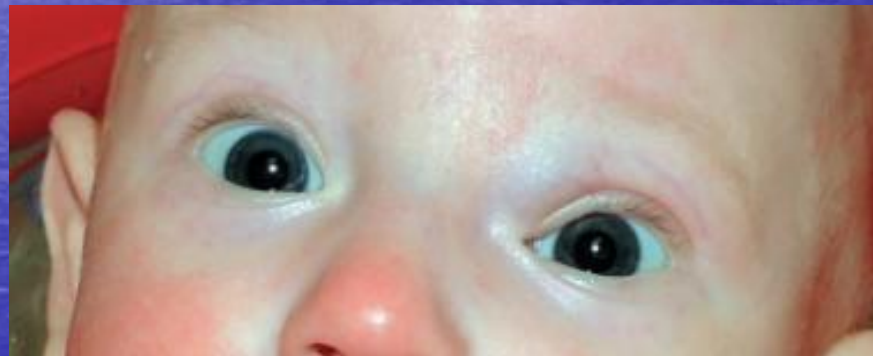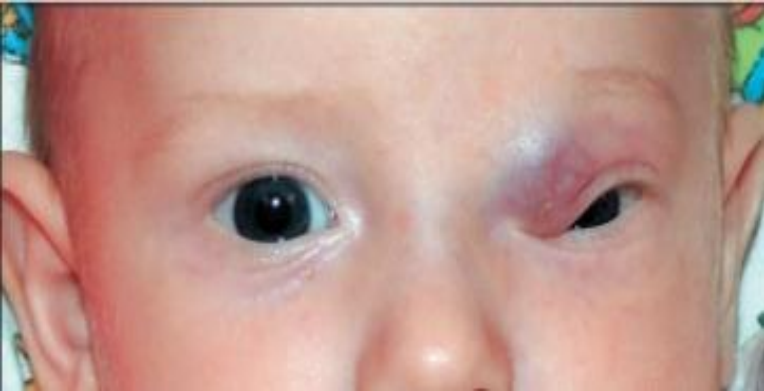- К хорошим результатам отнесена полная инволюция младенческой гемангиомы. У пациентов на фоне проведения терапии отмечалось полное выздоровление младенческой гемангиомы без визуальных остаточных проявлений. Отсутствовали патологические изменения по данным УЗИ.

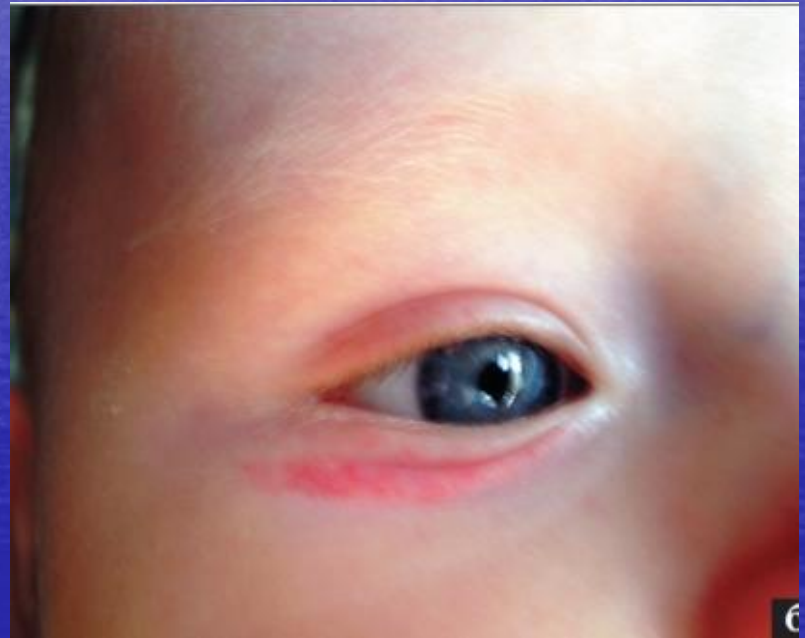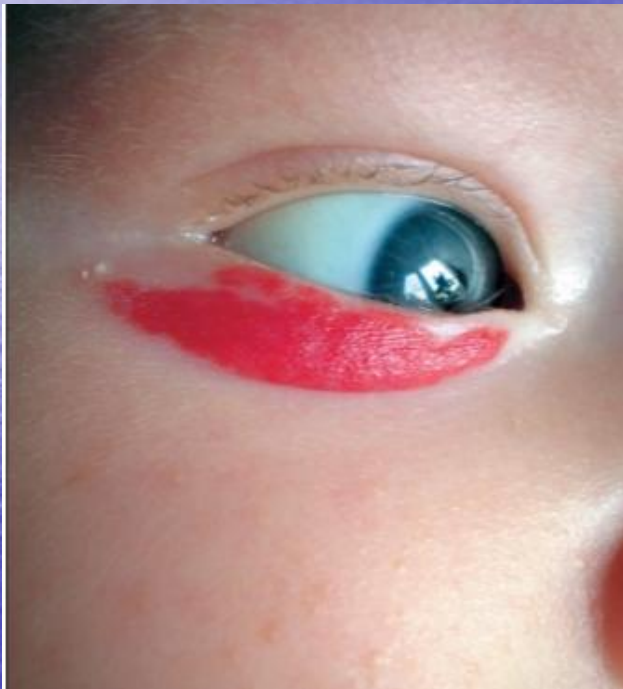К удовлетворительным результатам – в области гемангиомы определялись остаточные элементы: розовые папулы, элементы фиброзной ткани, телеангиоэктазии. По данным УЗИ отмечались элементы фиброзно-жировой ткани без признаков кровотока в патологической ткани.

К отрицательным результатам отнесено полное

Клинические примеры







The image features a 3D rendered text overlay on a natural background. The text, 'БЛАГОДАРИМ ЗА ВНИМАНИЕ!', is written in a bold, sans-serif font with a vibrant orange-to-yellow gradient and a thick, three-dimensional shadow effect. It is positioned diagonally across the lower half of the frame. The background consists of a rocky shoreline with dark, textured rocks and bright green, ribbed seaweed growing on them. The water is a deep blue-grey color with gentle ripples and small waves. The overall scene is brightly lit, suggesting a sunny day.