

СОВРЕМЕННЫЕ ОСОБЕННОСТИ ФУНКЦИОНАЛЬНЫХ РАССТРОЙСТВ БИЛИАРНОГО ТРАКТА У ПОДРОСТКОВ РЕГИОНА ДОНБАССА

**Сенченко Н.Г., доцент кафедры педиатрии и
детской хирургии ГУ «ЛГМУ ИМ. СВЯТИТЕЛЯ
ЛУКИ» ЛНР.**

**Бобрышева А.А., ассистент кафедры
педиатрии и детской хирургии ГУ «ЛГМУ ИМ.
СВЯТИТЕЛЯ ЛУКИ» ЛНР.**

Луганск – 2022

- ✘ Функциональные расстройства билиарного тракта (ФРБТ) не только современная проблема, снижающая качество жизни наших пациентов подросткового возраста, а состояние, способствующее нарушению работы всех органов, функционально связанных с желчевыделительной системой.**
- ✘ Начинаясь нередко с нарушения пассажа желчи, ФРБТ могут приводить к формированию органической патологии желчевыводящей системы, печени, поджелудочной железы и кишечника.**

Дисфункция желчного пузыря – это нарушения сократительной функции желчного пузыря, сопровождаемые болью в правом подреберье. Встречается преимущественно у лиц молодого возраста с частотой 12-28%. Диагностическими критериями дисфункции желчного пузыря являются: отсутствие конкрементов в желчном пузыре, билиарного сладжа или микролитаза, структурных изменений, а также уменьшение фракции эвакуации желчного пузыря более чем на 40% при применении желчегонного завтрака.

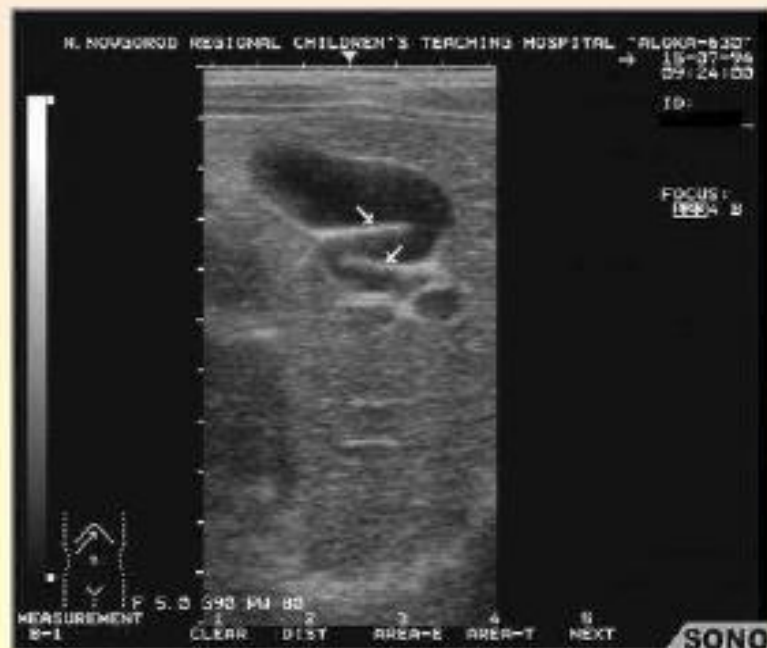Дисфункция сфинктера Одди (ДСО) – это клинический синдром, вызванный нарушением дискинезии (функциональной) или анатомической (механической) обструкции, связанный с абдоминальной болью и «уклонением в кровь» ферментов печени или поджелудочной железы, расширением ОЖП или панкреатического протока (ПП), или формированием панкреатита

Основные причины билиарной патологии

- Первичное нарушение нейрогуморальной регуляции, аномалии развития ЖВП

Заболевания (хр. воспаление), приводящие к:

- нарушению синтеза компонентов желчи
- заметному изменению (уменьшению) давления в протоковой системе и ЖП
- постоянному спастическому сокращению сфинктера Одди,
- застою желчи в желчном пузыре,
- дисфункции ЖП,
- камнеобразованию,
- хроническому воспалительному процессу,
- повышенной экспрессии ЦОГ-2 в гладкомышечных клетках билиарного тракта.



Е1а Функциональное расстройство ЖП:

- 1. Билиарная боль.**
- 2. Отсутствие желчных камней или другой структурной патологии.**

Вспомогательные критерии:

- 1. Низкая фракция выброса ЖП на сцинтиграфии.**
- 2. Нормальные ферменты печени, билирубин и отношение амилазы/липазы**

Варианты ДСО

- При изолированной дисфункции сфинктера холедоха развиваются билиарные боли. Боль локализуется в эпигастрии или правом подреберье с иррадиацией в спину или правую лопатку.
- При преимущественном вовлечении в процесс сфинктера панкреатического протока – панкреатические. Боль локализуется в левом подреберье с иррадиацией в спину, уменьшающаяся при наклоне вперед.
- При патологии общего сфинктера – сочетанные билиарно-панкреатические боли. Боль опоясывающая.

ДИАГНОСТИКА ЗАБОЛЕВАНИЙ БИЛИАРНОГО ТРАКТА

- ✗ **Общеклинические анализы крови, мочи;**
- ✗ **Показатели АЛТ, АСТ, ЩФ, ГГДП, билирубин, амилаза;**
- ✗ **Липидограмма;**
- ✗ **Основными методами диагностики заболеваний билиарного тракта в настоящее время остаются лучевые методы исследования – УЗИ, КТ, МСКТ, МРТ, эндоУЗИ, билисцинтиграфия.**

ФРБТ в структуре патологии пищеварительного тракта детей региона Донбасса (территория ЛНР) составляют 65-79 %, в различных возрастных группах.

Распространенность данной патологии значительно нарастает к подростковому возрасту.

Целью нашего исследования явилось изучение современных клинико-лабораторных особенностей течения ФРБТ у подростков.

Задачи исследования:

- изучить особенности клинической картины ФРБТ у подростков, проживающих в г. Луганске и г. Лутугино (ЛНР)**
- охарактеризовать поражение различных отделов желудочно-кишечного тракта при ФРБТ**
- изучить особенности лабораторно-инструментальной диагностики ФРБТ у подростков**

В отделении гастроэнтерологии ГУ «ЛРДКБ» ЛНР г. Луганск и детском отделении ГУ «ГДБ» ЛНР г. Лутугино в период 2015-2020 гг нами было обследовано 137 детей (48 мальчиков и 89 девочек) в возрасте 10–15 лет с ФРБТ, которые поступали в клинику с разными гастроэнтерологическими жалобами и симптомами.

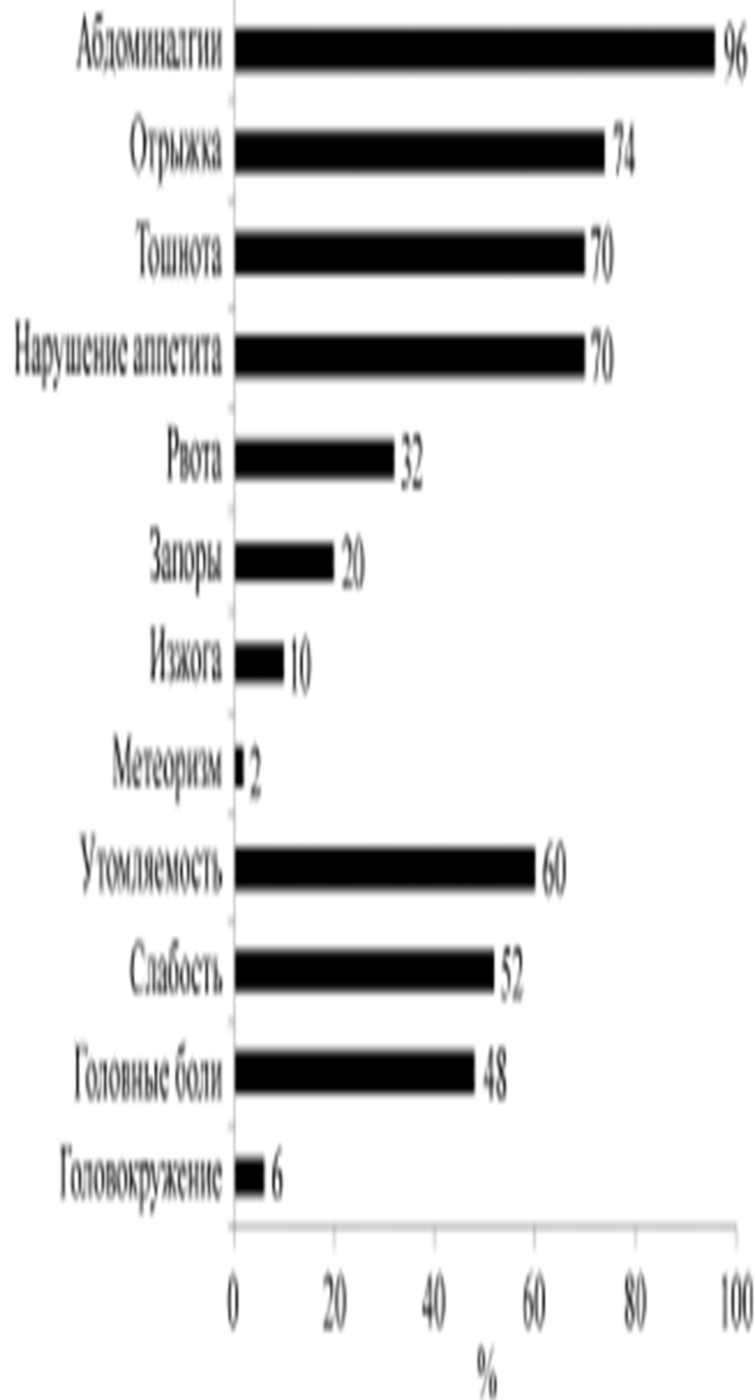
С целью верификации диагноза «функциональное билиарное расстройство желчного пузыря» (Е1), «функциональное билиарное расстройство сфинктера Одди» (Е2), «функциональное панкреатическое расстройство сфинктера Одди» (Е3) всем пациентам проведено углубленное обследование, включающее анамнестические, клинические, лабораторные, инструментальные методы исследования.

Синдром цитолиза гепатоцитов оценивали по уровню АЛТ, АСТ; холестатический синдром – по уровню прямого билирубина, щелочной фосфатазы (ЩФ), гаммааглутамилтрансферазы; функцию поджелудочной железы – по уровню амилазы и липазы в крови.

Всем пациентам проводилось ультразвуковое исследование органов брюшной полости сканером Aloka SSDD5000 с использованием конвексного (частота 5 МГц) и линейного датчиков (частота 10 МГц).

Пациенты предъявляли жалобы на абдоминалгии (96,0%), диспепсические расстройства: отрыжку – 74,0%, тошноту – 70,0%, нарушение аппетита – 70,0%; астеновегетативные симптомы: утомляемость – 60,0%, слабость – 52,0%, головные боли – 48,0%.

Абдоминалгии чаще имели ноющий характер (72,0%), реже схваткообразный (44,0%) и колющий характер (4,0%). 72,0% пациентов отметили связь с приемом пищи, 48,0% с физической нагрузкой. Боль локализовалась в эпигастральной (72,0 %) и околопупочной областях (68,0 %), реже – в левом (12,0 %) и правом подреберьях (10,0 %).



У подростков с ФРБТ чаще диагностировались функциональное расстройство желчного пузыря (58,0 %) и функциональное билиарное расстройство сфинктера Одди (54,0 %), реже выявлялось функциональное панкреатическое расстройство сфинктера Одди (2,0 %).

Сочетанные расстройства желчного пузыря и сфинктерного аппарата регистрировались у 14,0 % пациентов. Среди билиарных расстройств сфинктера Одди преобладал гипертонус (52,0 %), реже встречался гипотонус (2,0 %).

Нарушение моторно-эвакуаторной функции желчного пузыря по типу гипокинезии определяли в 54,0 % случаев, по типу гиперкинезии – в 4,0 % случаев. Достоверных гендерных отличий в клиническом течении различных вариантов билиарной дисфункции не выявлено.

При биохимическом исследовании у каждого четвертого пациента с ФРБТ определялось повышение уровня щелочной фосфатазы (26,5%). У 22,0% пациентов регистрировалось увеличение прямого билирубина.

Маркеры холестаза (повышение щелочной фосфатазы и/или прямого билирубина) имели 44,0% подростков. Повышение в крови АСТ наблюдалось в 8,0% случаев. Гиперамилаземия отмечалась лишь у 1 пациента с функциональным панкреатическим расстройством сфинктера Одди.

Уровни АЛТ, гаммааглутамилтрансферазы, липазы у всех пациентов были нормальными.

При микроскопии желчи у 28,0% пациентов были выявлены лямблии.

При ультразвуковом исследовании органов брюшной полости у 76,0 % детей отмечено уплотнение стенок желчного пузыря, что можно расценить как проявление начинающихся застойных явлений.

Утолщение стенки желчного пузыря выявили у 14,5% пациентов. У 40,0 % пациентов диагностированы перегибы желчного пузыря; в 38,0 % случаев был обнаружен рыхлый осадок в желчном пузыре, что свидетельствует о нарушении коллоидной стабильности желчи, в дальнейшем может способствовать образованию желчных камней.

Небольшое расширение общего желчного протока в дистальном отделе определили у 16,0 % подростков.

У 74,0 % пациентов наблюдались реактивные изменения поджелудочной железы в виде уплотнения стенок сосудов (44,0 %), увеличения хвоста (24,0 %) и головки (16,0 %), повышенной эхогенности паренхимы (22,0 %), неоднородности эхоструктуры (20,0 %).

У 38,0 % подростков обнаружены реактивные изменения печени в виде уплотнения стенок внутрипеченочных сосудов (28,0 %) и крупных ветвей воротной вены (6,0 %), повышенной эхогенности паренхимы (6,0 %).

ВЫВОДЫ:

- 1. ФРБТ в подростковом возрасте чаще является одним из компонентов коморбидных состояний пищеварительной системы, способствуя формированию органических поражений органов желудочно-кишечного тракта.**
- 2. В связи с этим необходима ранняя диагностика данного функционального расстройства с последующим проведением профилактических мероприятий по предупреждению развития хронической гастропатологии.**
- 3. Клиническая картина ФРБТ характеризуется преобладанием абдоминалгий ноющего характера с преимущественной локализацией в эпигастральной и околопупочной областях, наличием диспепсического синдрома в виде отрыжки, тошноты, нарушения аппетита, что, связано с гастроэнтерологической патологией.**

ВЫВОДЫ:

4. Основными клиническими вариантами ФРБТ у обследованных подростков являются гипокинезии желчного пузыря и гипертонус сфинктера Одди.

5. ФРБТ у наблюдавшихся пациентов чаще сопровождается уплотнением стенок желчного пузыря и увеличением скорости выделения печеночной желчи, свидетельствующими о ее застое.