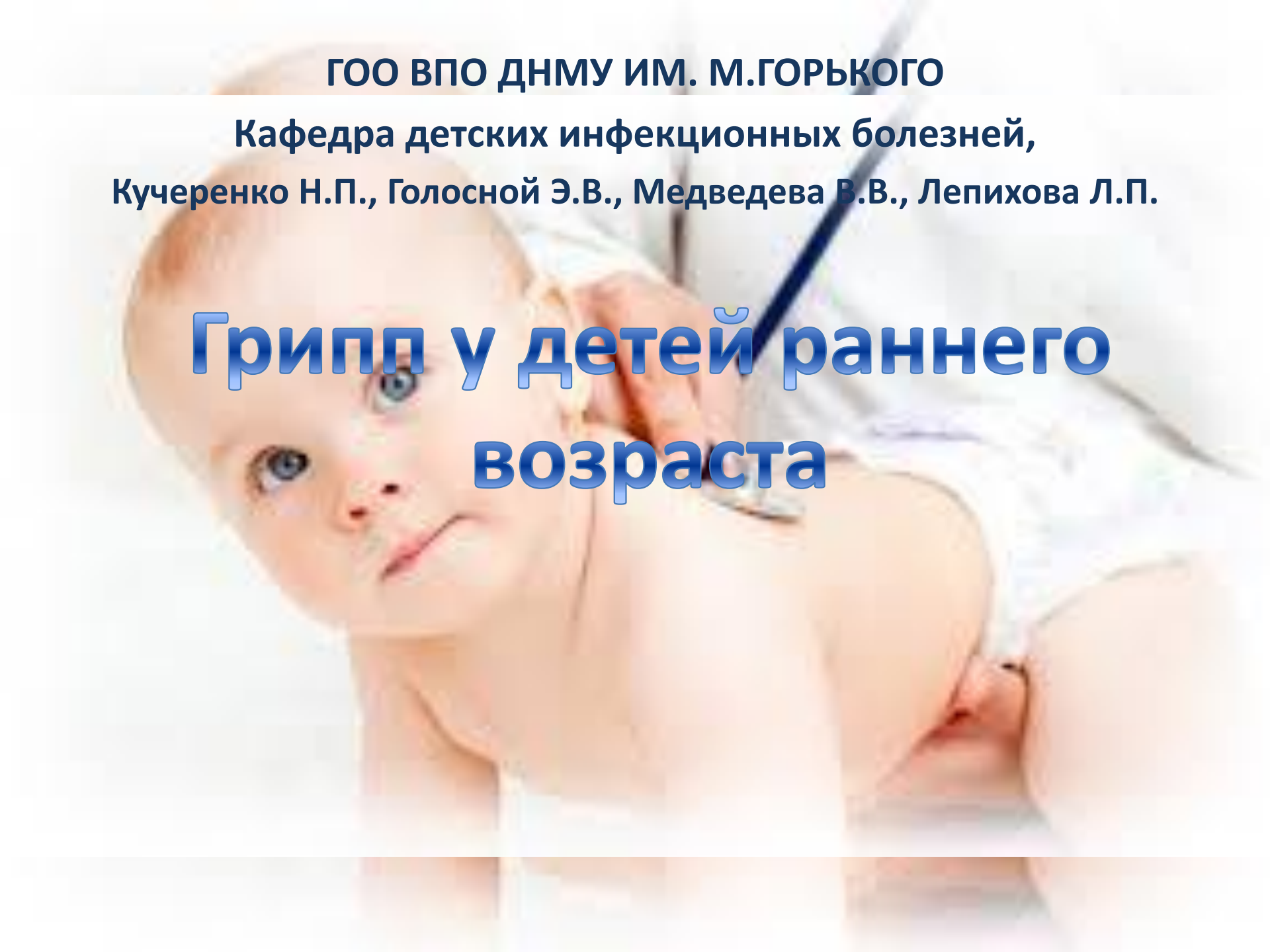


ГОО ВПО ДНМУ ИМ. М.ГОРЬКОГО

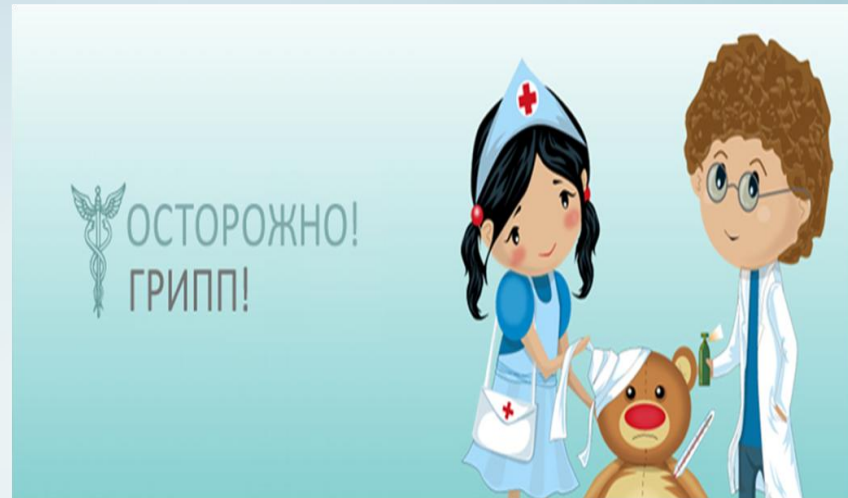Кафедра детских инфекционных болезней,

Кучеренко Н.П., Голосной Э.В., Медведева В.В., Лепихова Л.П.

Грипп у детей раннего возраста



Грипп – это высококонтагиозное острое вирусное заболевание с воздушно-капельным механизмом передачи, протекающее с лихорадкой, общей интоксикацией, преимущественным поражением верхних дыхательных путей, частыми осложнениями

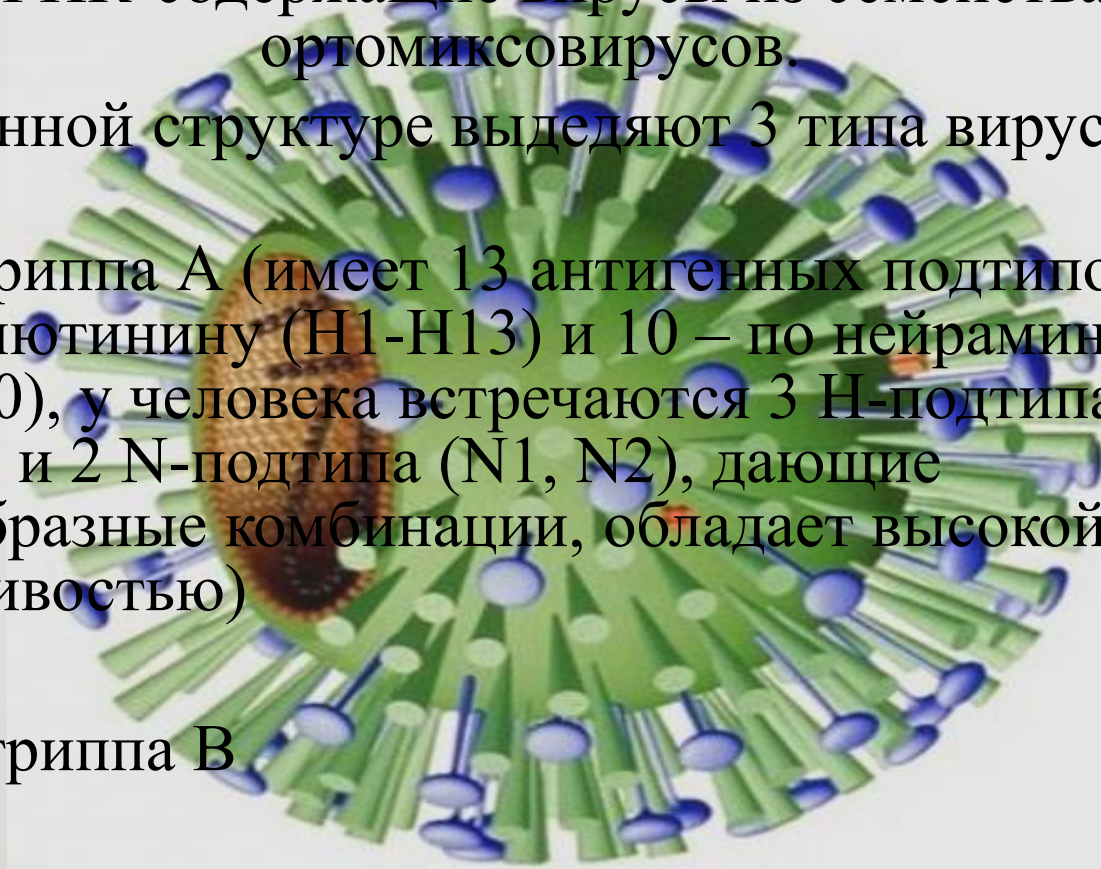


Этиология:

Это РНК-содержащие вирусы из семейства ортомиксовирусов.

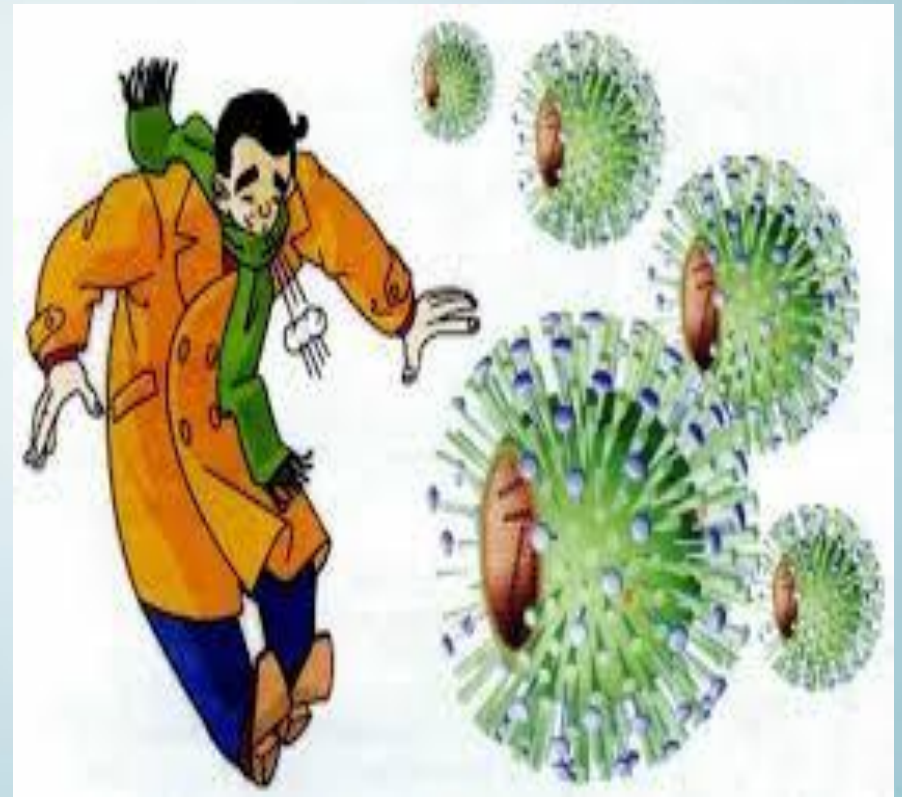По антигенной структуре выделяют 3 типа вируса гриппа:

- вирус гриппа А (имеет 13 антигенных подтипов по гемагглютнину (Н1-Н13) и 10 – по нейраминидазе (N1-N10), у человека встречаются 3 Н-подтипа (Н1, Н2, Н3) и 2 N-подтипа (N1, N2), дающие разнообразные комбинации, обладает высокой изменчивостью)
- вирус гриппа В
- вирус гриппа С



Эпидемиология:

Грипп и ОРВИ
составляют 95%
всех инфекционных
заболеваний в мире.
Ежегодно на планете
заболевают до 500
млн. человек, 2
миллиона из
которых умирают



Классификация гриппа:

По типу:

- Типичные формы
- Атипичные формы (стертая, бессимптомная)

По тяжести:

- Легкая форма
- Среднетяжелая форма
- Тяжелая(токсическая) форма
- Гипертоксическая форма

По характеру течения:

- Гладкое
- Негладкое: с осложнениями, с наложением вторичной инфекции, с обострением хронических инфекций

Критерии тяжести гриппа:

1. Легкая форма – слабо выраженный синдром интоксикации. На первый план выступают симптомы поражения верхних дыхательных путей.
2. Среднетяжелая форма – умеренно выражены симптомы интоксикации. У ребенка может быть многократная рвота.
3. Тяжелая (токсическая) форма – значительно выражен синдром интоксикации. Часто присоединяется бактериальная инфекция.
4. Гипертоксическая (молниеносная) – внезапное начало, типичными являются тяжелейшие поражения центральной нервной системы: судороги, явления менингита и менингоэнцефалита, отек мозга.

Выделяют грипп с такими клиническими синдромами :

- 1) нейротоксическим;
- 2) нейротоксическим с судорогами;
- 3) менингеальным;
- 4) энцефалитическим;
- 5) и др.
(абдоминальным,
геморрагическим).



Клинические особенности гриппа у детей:

- Короткий инкубационный период
- Острое начало
- Лихорадка с наличием синдрома интоксикации с первых суток заболевания, повторная рвота
- Болели преимущественно дети после 3 месячного возраста
- На слизистой ротоглотки выявлялась мелкая зернистость и у части больных мелкая петехиальная сыпь
- В начале заболевания характерны функциональные нарушения ССС
- У детей от 6 месяцев до 5 лет заболевание протекает тяжело, с развитием энцефалитической реакции с кратковременной потерей сознания.

Клинические формы гриппа у детей:

Катаральная среднетяжелая форма	Катаральная тяжелая форма	Токсическая форма	Токсико-катаральная форма
70,7%	15,7%	3,5%	10,1%

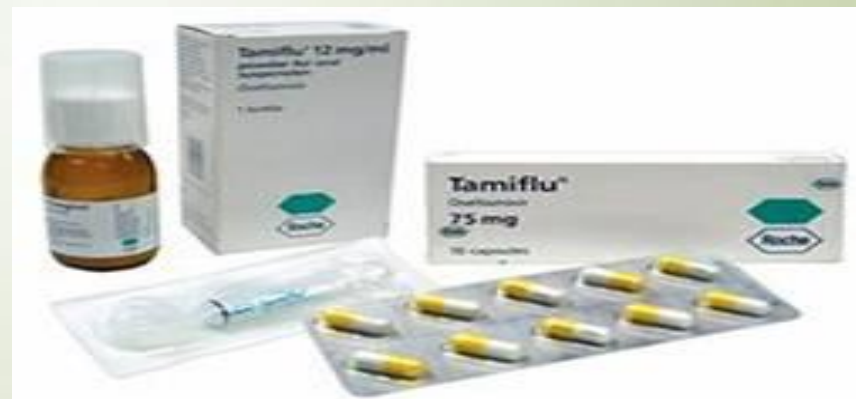Наиболее часто встречаемые формы гриппа у детей

Формы гриппа	Дети до 3-х лет	Дети старше 3-х лет
Катаральная среднетяжелая	74,5%	65%
Токсико-катаральная	7,4%	12,6%

Лечение:

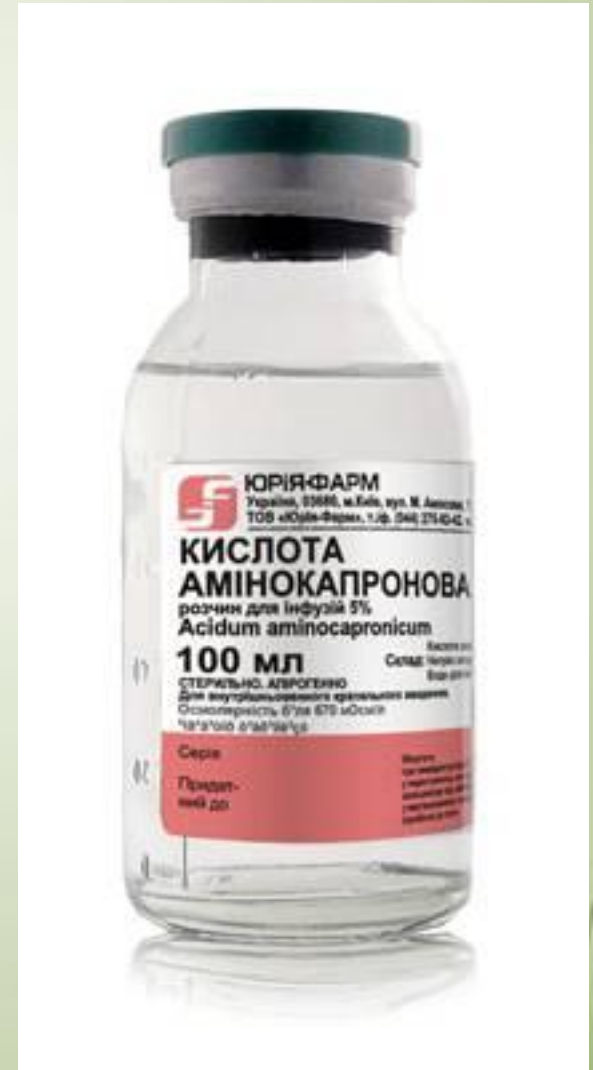- Постельный режим до нормализации температуры; молочно-растительная, обогащенная витаминами, диета и обильное питье.
- Этиотропная противогриппозная терапия: Тамифлю (разрешен с 1 года), Ремантадин, Арбидол.
- В тяжелых случаях – нормальный человеческий иммуноглобулин с высоким содержанием противогриппозных антител.

Масса тела	Доза, рекомендованная для приёма в течении 5 дней
≤ 15 кг	30 мг дважды в сутки
> 15-23 кг	45 мг дважды в сутки
> 23-40 кг	60 мг дважды в сутки
> 40 кг	75 мг дважды в сутки



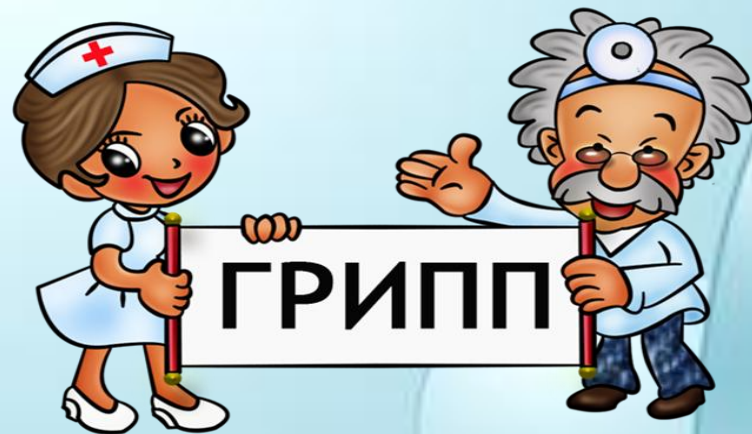Симптоматическая терапия:

- Жаропонижающие средства: Ибупрофен (разовая доза 5–10 мг/кг с интервалом 6–8 ч, суточная доза — 30 мг/кг), Парацетамол (разовая доза — 15 мг/кг), при неэффективности – литическая смесь.
- При наличие геморрагического синдрома: аминокапроновая кислота внутрь или инфузионно.
- Противокашлевая терапия: амброксол, мукалтин, фитопрепараты (корень алтея).
- При рините: увлажнение физиологическим раствором натрия хлорида, сосудосуживающие капли.



Выводы:

- Чаще всего гриппом болеют дети раннего возраста, преимущественно после 3 месяцев жизни
- Заболевание начинается остро с выраженными симптомами интоксикации
- У детей до 3-х лет грипп протекает в основном в виде катаральной среднетяжелой формы (74,5%), а токсико-катаральная форма, наоборот, встречается реже (7,4%).



A photograph of a baby lying on their back on a white surface. A person's hands are visible, using a blue stethoscope to listen to the baby's chest. The baby has light skin and blue eyes, looking towards the camera. The text "СПАСИБО ЗА ВНИМАНИЕ!" is overlaid in the center in a bold, purple font with a reflection effect below it.

**СПАСИБО ЗА
ВНИМАНИЕ!**