

Особенности оказания косметологической помощи лицам с атопическим анамнезом

Доц. Боряк С.А., доц. Милус И.Е.
ГОО ВПО ДОННМУ ИМ. М. ГОРЬКОГО
Донецк 20 мая 2022 г.

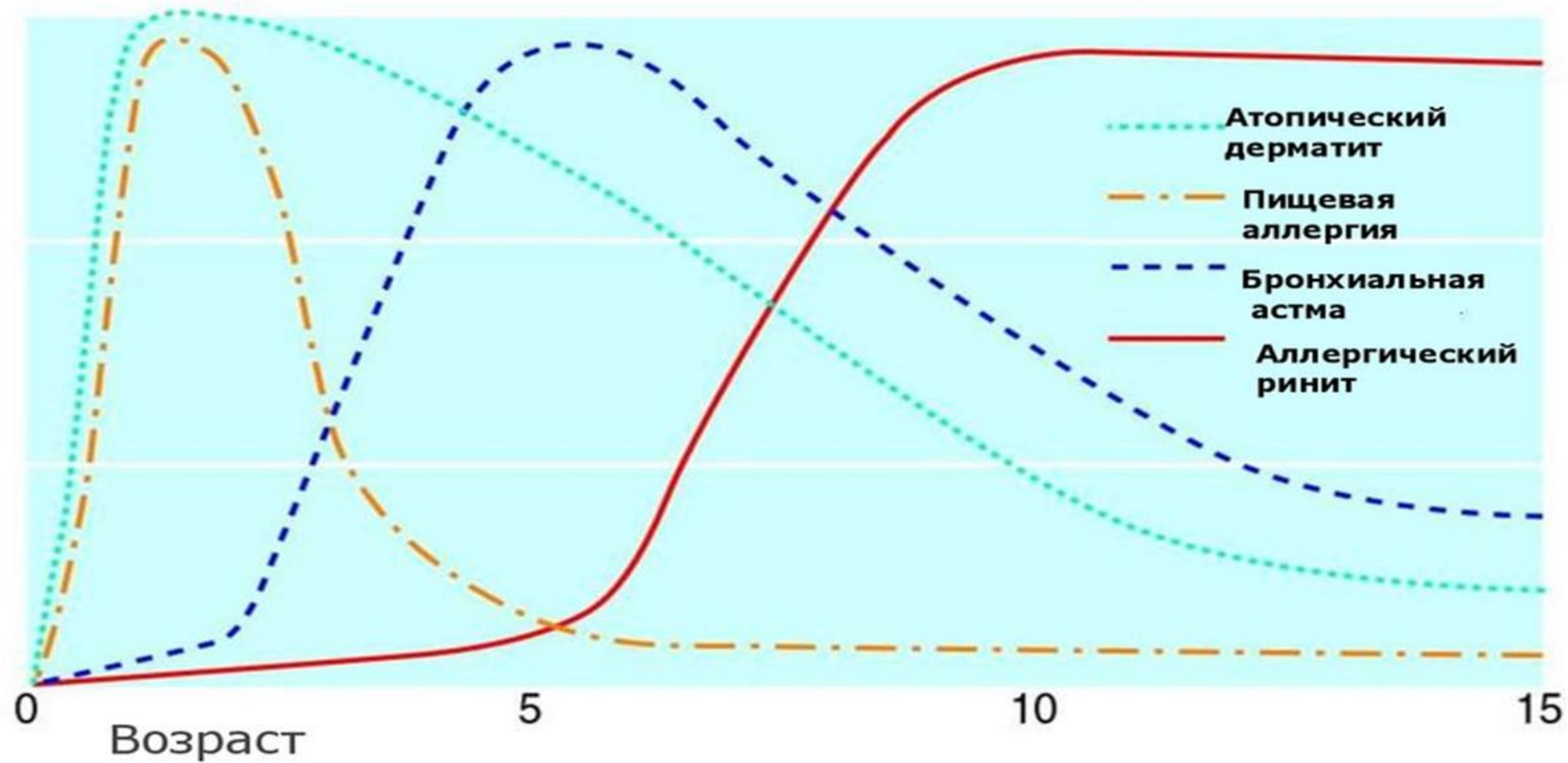
Атопический дерматит

- ...иммуновоспалительное заболевание кожи, возникающее, как правило, в раннем детском возрасте у лиц с наследственной предрасположенностью к атопическим заболеваниям, имеющее хроническое рецидивирующее течение, возрастные особенности локализации и морфологии очагов воспаления, характеризующееся кожным зудом и **обусловленное гиперчувствительностью, как к аллергенам, так и к неспецифическим раздражителям**
- Балаболкин, И. И. и др. Атопический дерматит у детей – Москва : ООО «Медицинское информационное агенство», 2018. – 304 с.

Аллергические реакции при АтД

- Среди взрослых с АтД пищевая аллергия встречается в среднем в 5 раз чаще, чем у людей данной возрастной категории без АтД
 - Более, чем у 10% больных с пищевой аллергией, зарегистрирован АтД
 - Почти у 50% взрослых больных АтД возникает обострение заболевания при сочетанном воздействии трофо- и аэроаллергенов
- Schafer T., Bohler E., Ruhdorfer S., et al. Epidemiology of food allergy/food intolerance in adults: associations with other manifestations of atopy. *Allergy* 2001; 56: 1172-1179.

Атопический марш



07-2015-OTC-07-2013-RUS-032-SS
Адаптировано: Barnetson RS, Rogers M. Childhood atopic eczema. *BMJ*. 2002;324:1376-1379.

Патогенез АтД

- Генетически детерминированные нарушения:
 - врожденного иммунитета;
 - эпидермального барьера.

Барaboшкина, Е. Н. Получение и экспериментальное исследование водорастворимого фуллерена и его производных, подавляющих аллергическое воспаление : дис. ... канд. биол. наук. – Москва, 2016. – 134 с.

Изменения эпидермального барьера при АтД

- Мутации в гене филаггрина
- Дефекты корнеодесмосом и плотных контактов
- Изменение состава гидролипидной мантии
- Изменение pH поверхности кожи в сторону нейтральной или слабощелочной реакции

Соответственно при АтД эпидермальный барьер теряет свою функциональную состоятельность. Может развиваться **синдром чувствительной кожи.**

Базовый уход за кожей при АтД

- 1) Бережное очищение.
- 2) Увлажнение и смягчение.
- 3) Предупреждение раздражения и зуда.

Особенности ухода за кожей при АД

- Сочетание базового ухода за атопической кожей с профессиональными косметологическими средствами (процедурами)
- Высокий риск гиперчувствительности к применяемым средствам
- Замедленная репарация
- Зависимость ухода от стадии заболевания

Триггерами обострения АДД могут быть как косметические средства, так и инвазивные косметические процедуры.

Косметические средства с высокой степенью аллергенности

- Поликомпонентные смеси
- Ингредиенты косметических средств с высоким риском сенсибилизации кожи (утверждены Комиссией по Регуляции Безопасности Косметических Препаратов (SCCNFP))
- Аллергоопасные отдушки (согласно действующей Европейской косметической директиве, EU Cosmetics Directive 76/768/EEC)
- Ореховые экстракты

Косметические процедуры (средства), усиливающие несостоятельность эпидермального барьера

- Химические пилинги
- Микронидлинг
- Механическая дермабразия
- Лазерная дермабразия
- Фракционные аблятивные процедуры (RF-термолиз, фототермолиз, плазменная сублимация)
- Косметические средства с ретинолом
- Косметические скрабы

Профилактика побочных (аллергических) реакций у больного АтД

- Сбор анамнеза
- Проведение косметологических процедур только в период ремиссии дерматоза
- Выбор наиболее безопасного метода косметического ухода
- Умение врача-косметолога оказать неотложную помощь при развитии анафилактической реакции
- Формирование у пациента ответственного отношения к своему здоровью

Спасибо

за внимание