ГОО ВПО ДОННМУ ИМ. М. ГОРЬКОГО
Кафедра факультетской терапии им. А. Я. Губергрица

Оценка результатов сомнологического обследования пациентов с хронической патологией органов дыхания после перенесенной инфекции COVID-19

Зав. кафедрой факультетской терапии им. А.Я. Губергрица, д. мед. н., проф. Моногарова Н. Е.,

*Доцент факультетской терапии им. А.Я. Губергрица, к. мед. н.*Семендяева Е. В.,

Доцент факультетской терапии им. А.Я. Губергрица, к. мед. н. Бородий К. Н.,

Зав. пульмонологическим отделением ДоКТМО, главный внештатный специалист по пульмонологии МЗ ДНР
Глухов А.В.

20 октября 2022 г.
г. Донецк



АКТУАЛЬНОСТЬ

- **Пандемия новой коронавирусной инфекции (COVID-19), поставила множество вопросов перед клинической пульмонологией.**
- **Пациенты с исходными умеренными и тяжелыми нарушениями функции легких, обусловленными хронической патологией органов дыхания, подвержены повышенному рискуразвития неблагоприятных исходов при заболевании COVID-19.**

АКТУАЛЬНОСТЬ

✓Патология органов дыхания является одной из самых распространенных в клинической практике.

✓Согласно мировой статистике болезни органов дыхания входят в пятерку лидирующих причин смертности.

✓К наиболее распространенным хроническим заболеваниям органов дыхания относятся **хроническая обструктивная болезнь легких** (ХОБЛ) и **бронхиальная астма** (БА).

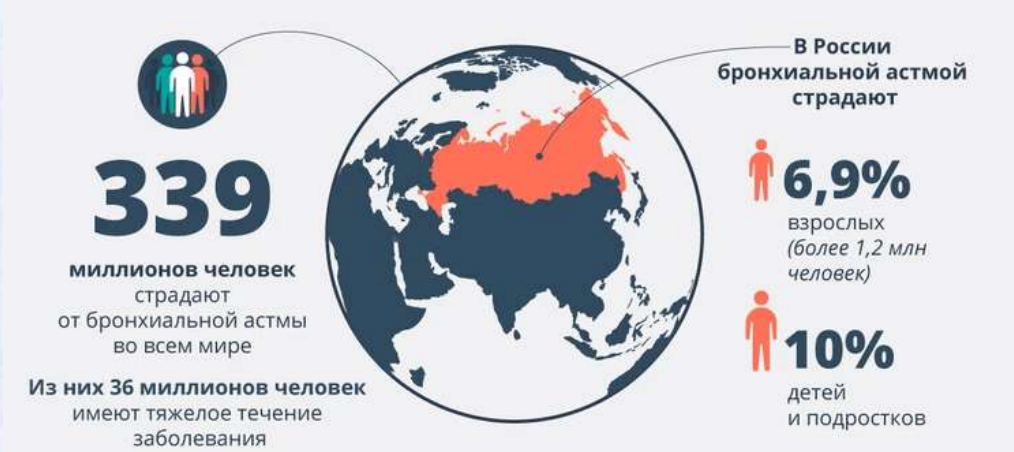

https://www.kp.ru/daily/26982/4041676/

✓Большую значимость имеют **интерстициальные заболевания легких** (ИЗЛ), способные приводить к необратимым фиброзным изменениям в легочной паренхиме.

СТРАТИФИКАЦИЯ РИСКА ТЯЖЕЛОГО ТЕЧЕНИЯ COVID-19

Высокий риск	Умеренный риск	Низкий риск
возраст ≥65 лет	возраст < 20 лет с заболеваниями из группы высокого риска	возраст < 20 лет без хронических заболеваний
проживание в доме престарелых или учреждении длительного ухода	возраст от 20 до 64 лет без сопутствующих заболеваний из группы высокого риска	
иммунокомпроментирующее состояние;		
ХОБЛ/БА средней или тяжелой степени;		
сердечнососудистые заболевания		
ИМТ ≥40 кг/м^2		
сахарный диабет		
цереброваскулярные заб-я		
хронический диализ		
хроническая болезнь печени		

СТРАТИФИКАЦИЯ РИСКА ТЯЖЕЛОГО ТЕЧЕНИЯ COVID-19

При оценке степени тяжести течения COVID-19 следует учитывать, что у пациентов с исходными тяжелыми нарушениями функции легких **показатели насыщения крови кислородом** могут быть уже изначально низкими (SpO2 ≤93%), таким образом, риск тяжелого течения COVID-19 у пациентов с хроническими заболеваниями органов дыхания может рассматриваться при SpO2 ≤88%.

ВЗАИМОДЕЙСТВИЕ SARS-COV-2 С АПФ2

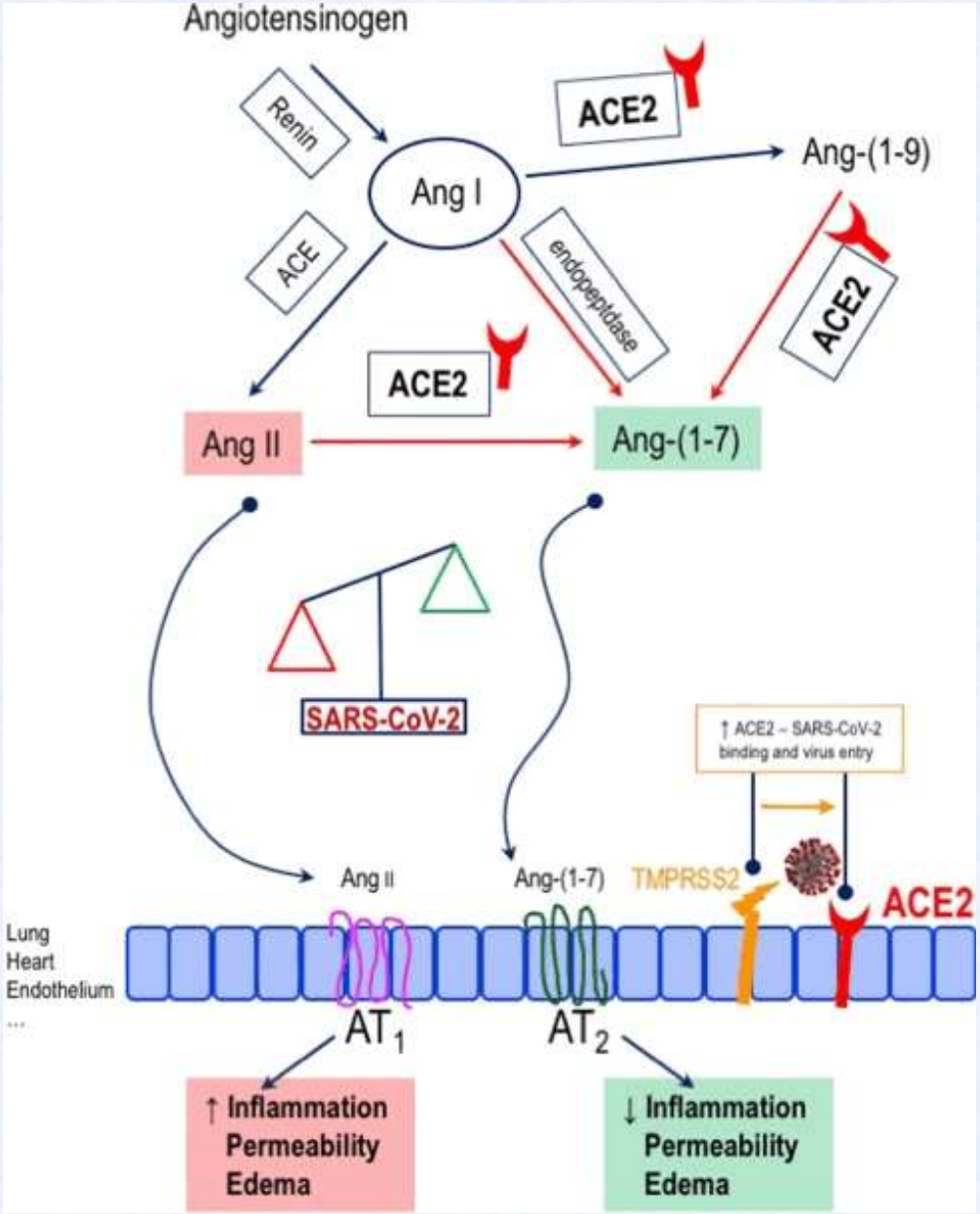

F. Mai et al., 2020

- **На первом этапе проникновения SARS-CoV-2 в клетку происходит связывание N-терминального конца вирусной субъединицы S1 с АПФ2. На втором - расщепление вирусных субъединиц S1 и S2 под воздействием трансмембранной сериновой протеазы 2.**
- **SARS-CoV-2 активность АПФ2, снижая его экспрессию в тканях, что приводит к накоплению АТ-II и ослаблению протективных эффектов АТ 1-7.**
- **Биологические эффекты АТ-II характеризуются развитием дисфункции и гипертрофии миокарда, интерстициального фиброза, эндотелиальной дисфункции, активации воспаления, оксидативного стресса и повышением коагуляции.**

СХЕМА ПАТОЛОГИЧЕСКОГО ПРОЦЕССА ПРИ ФИКСАЦИИ КОРОНАВИРУСА В АЛЬВЕОЛАХ

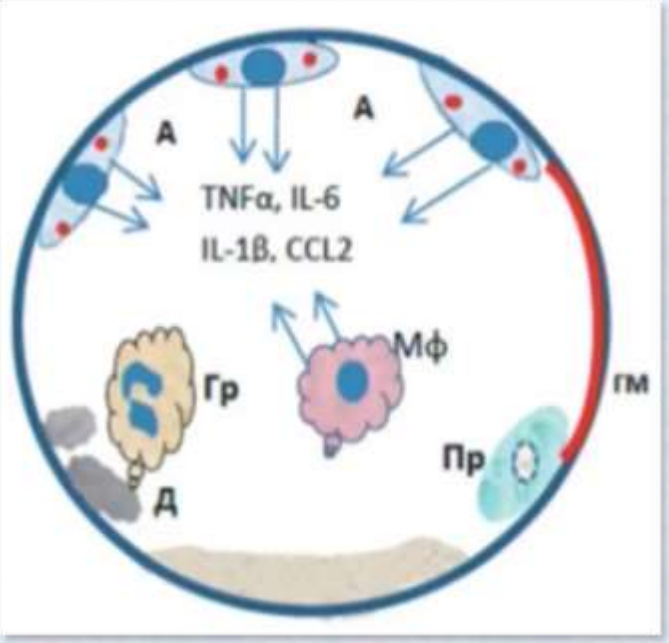

Вирусы (участки красного цвета) внедряются в пневмоциты II порядка (А), где активируют синтез и высвобождение провоспалительных цитокинов и хемокинов - TNFα, IL-6, IL-1β, CCL2 и др. (синие стрелки).

Одновременно, в результате активации NLRP3 инфламасомы и чрезмерного высвобождения TNFα, часть клеток гибнет в результате апоптоза и пироптоза.

В результате, в альвеоле накапливается клеточный детрит (Д), что способствует поступлению гранулоцитов (Гр) и макрофагов (Мф), которые дополнительно секретируют провоспалительные цитокины и хемокины.

Параллельно развиваются нарушения легочной микроциркуляции, что приводит к экстравазации плазмы в альвеолы и дальнейшему формированию гиалиновых мембран.

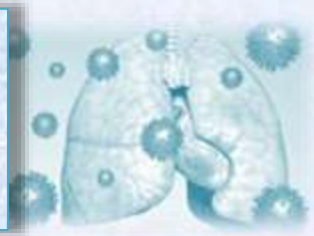

ДИНАМИЧЕСКАЯ СВЯЗЬ МЕЖДУ COVID-19 И ХРОНИЧЕСКИМИ ЗАБОЛЕВАНИЯМИ

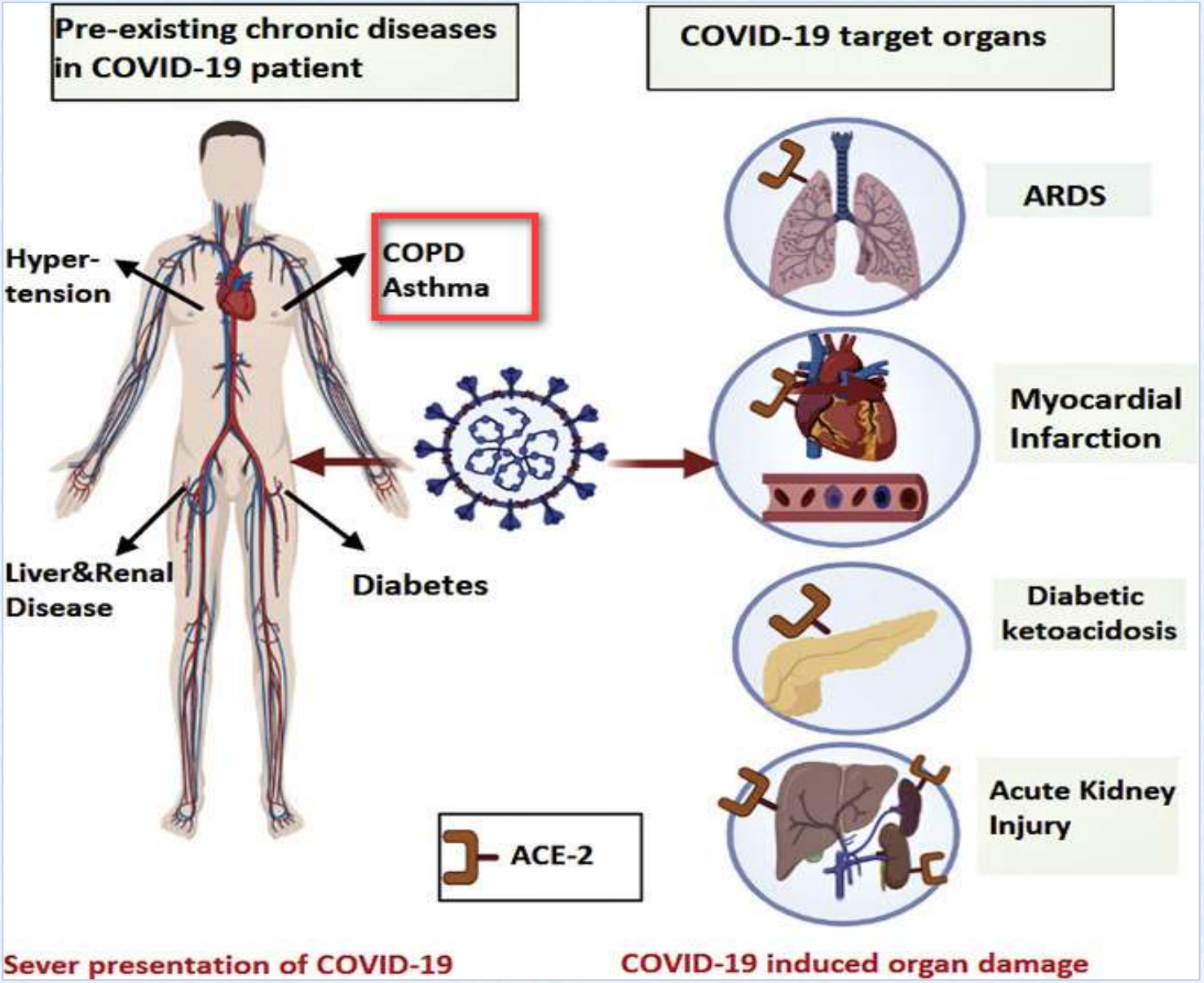

Shatha K.Alyammahi et al., 2021

ХРОНИЧЕСКИЕ ЗАБОЛЕВАНИЯ ЛЕГКИХ И COVID-19: ПАТОФИЗИОЛОГИЧЕСКИЙ «ТАНДЕМ»

- Повышение уровня провоспалительных цитокинов при БА, ХОБЛ, ИЗЛ и COVID-19
- Гиперпродукция свободных радикалов и протеаз (окислительный стресс), являющаяся важнейшим компонентом повреждения легочной паренхимы [М.А. Даренская и соавт., 2020;]
- Невозможность легких поддерживать газовый состав артериальной крови в норме (парциальное напряжение кислорода артериальной крови (PaO_2) — не менее 60 мм рт.ст., парциальное напряжение углекислоты ($PaCO_2$) — не более 45 мм рт.ст.) вследствие синдрома дыхательной недостаточности характеризуется [Е.И. Давидовская и соавт., 2020]

ДВУНАПРАВЛЕННОЕ ВЗАИМОДЕЙСТВИЕ: COVID-19-АССОЦИИРОВАННАЯ ПНЕВМОНИЯ И ССЗ

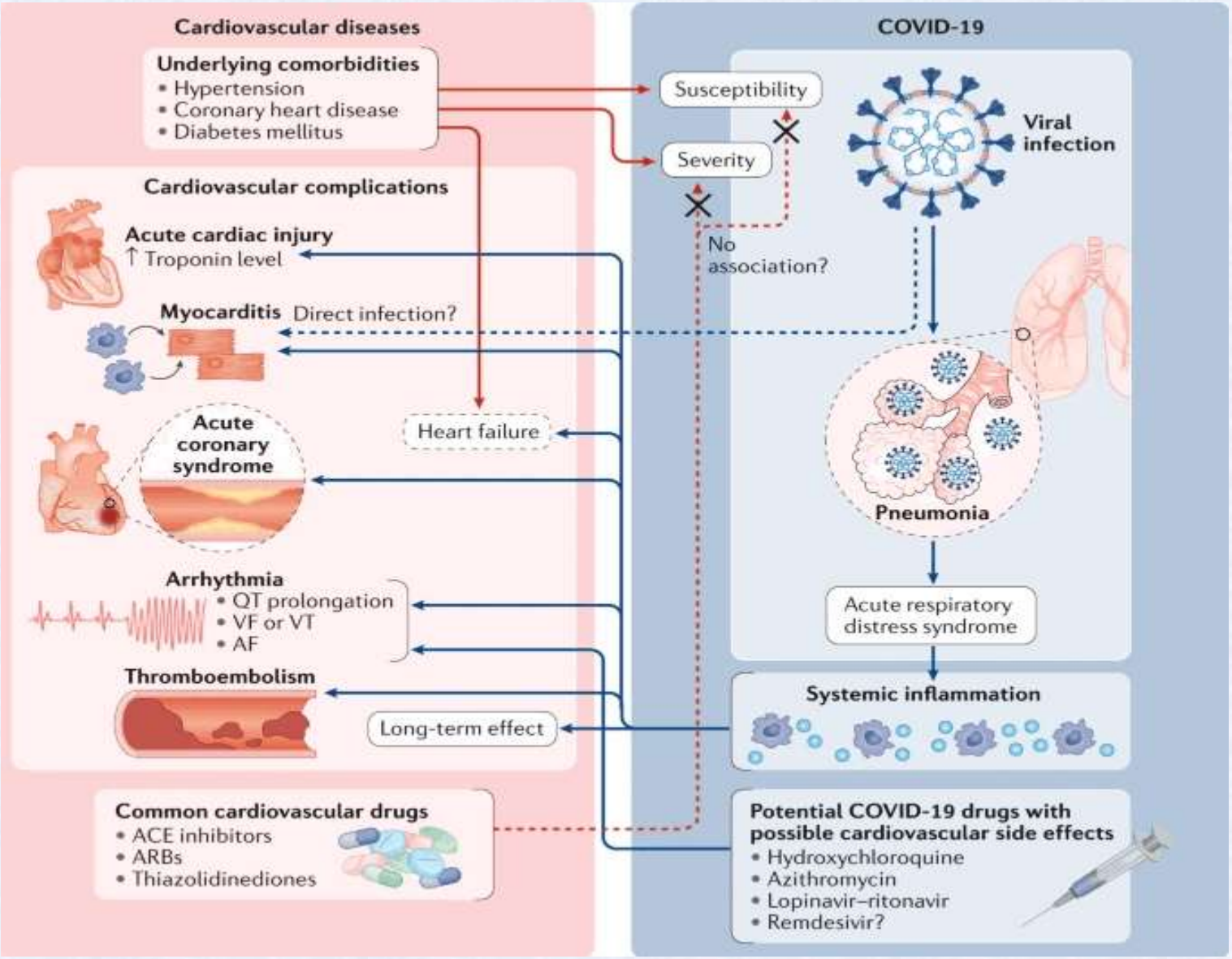

M. Nishiga et al., 2020

СОМНОЛОГИЯ

Пациентам проводилось сомнологическое исследование при помощи аппарата **SOMNOcheck micro CARDIO** (Weinman, Германия)

- ✓ *индекс кардиального риска (CRI);*
- ✓ *индекс апноэ/гипопноэ (AHI) (обструктивный – оAHI и центральный – цAHI);*
- ✓ *индекс апноэ (AI) с определением максимальной и средней продолжительности отсутствия дыхания;*
- ✓ *индекс гипопноэ (HI);*
- ✓ *индекс сатурации;*
- ✓ *индекс десатурации;*
- ✓ *минимальное и среднее значения насыщения крови кислородом;*
- ✓ *минимальная, максимальная и средняя частота сердечных сокращений (ЧСС);*
- ✓ *индекс пробуждений общий (AAI) + связанный с респираторными событиями (AAI resp) и не связанный (AAI non resp).*

Бронхиальная астма

КЛИНИЧЕСКИЙ СЛУЧАЙ №1

Пациентка Ч., 53 лет, страдает БА на протяжении 4 лет. В качестве базисной терапии получает симбикорт.

В сентябре 2020 г. была диагностирована коронавирусная инфекция, двусторонняя пневмония, КТ-2. При вентиляционно-перфузионной сцинтиграфии (г. Санкт-Петербург) выявлен тромбоз мелких ветвей легочной артерии. Лечение получала в амбулаторном порядке. При контрольной КТ ОГК постковидные фиброзные изменения обнаружены не были.

Бронхиальная астма

КЛИНИЧЕСКИЙ СЛУЧАЙ №1

СОМНОЛОГИЧЕСКОЕ ОБСЛЕДОВАНИЕ ДО ПЕРЕНЕСЕННОЙ COVID-19-АССОЦИИРОВАННОЙ ПНЕВМОНИИ

Запись от	14.07.2020 21:00:05	Длительность записи	07:00:00
Периоды с хорошим сигналом потока	06:32:26	Периоды с хорошим сигналом пульса	06:42:03
Периоды с хорошим сигналом пульса и потока	06:29:42	Длительность с хорошим качеством сигнала пульса и дыхания	06:44:47

Опасность развития сердечно-сосудистых заболеваний

Риск нарушений дыхания во сне (AHI (Индекс апноэ/гипопноэ))

Риск фрагментированного сна (прерывания сна пробуждениями) (AAI)

CRI – 0,08

AHI – 3,3/ч

AI – 1,2/ч

HI – 2,1/ч

oAHI – 0,9/ч

цAHI – 1,8/ч

индекс десатурации – 1,5/ч

Min. Сатурация – 87%

Max.сатурация – 95%

AAI – 26,4/ч

Бронхиальная астма

КЛИНИЧЕСКИЙ СЛУЧАЙ №1

СОМНОЛОГИЧЕСКОЕ ОБСЛЕДОВАНИЕ ПОСЛЕ ПЕРЕНЕСЕННОЙ COVID-19-АССОЦИИРОВАННОЙ ПНЕВМОНИИ

Запись от	10.02.2021 22:00:09	Длительность записи	08:00:00
Периоды с хорошим сигналом потока	06:13:50	Периоды с хорошим сигналом пульса	06:12:29
Периоды с хорошим сигналом пульса и потока	06:10:16	Длительность с хорошим качеством сигнала пульса и дыхания	06:16:03

Опасность развития сердечно-сосудистых заболеваний

Риск нарушений дыхания во сне (AHI (Индекс апноэ/гипопноэ))

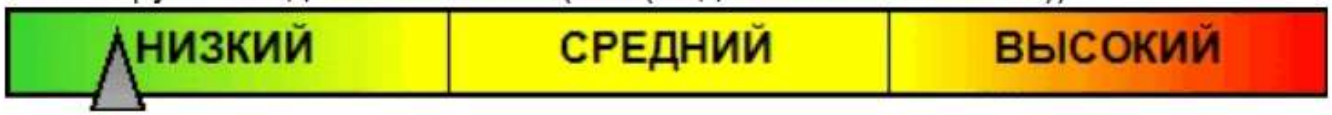

Риск фрагментированного сна (прерывания сна пробуждениями) (AAI)

CRI – 0,48 (↑)

AHI – 2,6/ч

AI – 0,5/ч

HI – 2,1/ч

oAHI – 0,5/ч

цAHI – 1,9/ч

индекс десатурации – 0,8/ч

Min. Сатурация – 87%

Max.сатурация – 96%

AAI – 36,1/ч (↑)

Идиопатический легочный фиброз

КЛИНИЧЕСКИЙ СЛУЧАЙ №2

Пациент Х., 52 лет: восемь лет назад диагностирован идиопатический легочный фиброз. Регулярно принимает пирфенидон и симптоматическую терапию. В январе 2021 г. перенес COVID-19-ассоциированную двустороннюю пневмонию, КТ-2.

При контрольной КТ ОГК (март 2021 г.) – фиброзные изменения в обоих легких.

КЛИНИЧЕСКИЙ СЛУЧАЙ №2

Идиопатический легочный фиброз

СОМНОЛОГИЧЕСКОЕ ОБСЛЕДОВАНИЕ ДО ПЕРЕНЕСЕННОЙ COVID-19-АССОЦИИРОВАННОЙ ПНЕВМОНИИ

Запись от	31.10.2019 23:00:09	Длительность записи	07:00:00
Периоды с хорошим сигналом потока	05:49:03	Периоды с хорошим сигналом пульса	06:28:08
Периоды с хорошим сигналом пульса и потока	05:33:45	Длительность с хорошим качеством сигнала пульса и дыхания	06:43:26

Опасность развития сердечно-сосудистых заболеваний

Риск нарушений дыхания во сне (AHI (Индекс апноэ/гипопноэ))

Риск фрагментированного сна (прерывания сна пробуждениями) (AAI)

CRI – 0,66

AHI – 14,4/ч

AI – 9,4/ч

HI – 5,8/ч

oAHI – 12,0/ч

цAHI – 1,6/ч

индекс десатурации – 9,6/ч

Min. Сатурация – 83%

Max.сатурация – 93%

AAI – 23,7/ч

КЛИНИЧЕСКИЙ СЛУЧАЙ №2

Идиопатический легочный фиброз

СОМНОЛОГИЧЕСКОЕ ОБСЛЕДОВАНИЕ ПОСЛЕ ПЕРЕНЕСЕННОЙ COVID-19-АССОЦИИРОВАННОЙ ПНЕВМОНИИ

Запись от	15.03.2021 22:00:07	Длительность записи	04:35:40
Периоды с хорошим сигналом потока	04:20:06	Периоды с хорошим сигналом пульса	04:20:40
Периоды с хорошим сигналом пульса и потока	04:20:04	Длительность с хорошим качеством сигнала пульса и дыхания	04:20:42

Опасность развития сердечно-сосудистых заболеваний

Риск нарушений дыхания во сне (AHI (Индекс апноэ/гипопноэ))

Риск фрагментированного сна (прерывания сна пробуждениями) (AAI)

CRI – 0,80 (↑)

AHI – 17,0/ч (↑)

AI – 8,1/ч

HI – 9,0/ч

oAHI – 14,5/ч

цAHI – 2,3/ч

индекс десатурации – 21,9/ч

Min. Сатурация – 81%

Max.сатурация – 92%

AAI – 14,0/ч (↓)

Хронический бронхит

КЛИНИЧЕСКИЙ СЛУЧАЙ №3

Пациентка Л., 69 лет. Около 8 лет страдает хроническим бронхитом, по поводу обострений которого получала лечение в амбулаторном порядке.

В феврале 2021 г. была диагностирована коронавирусная инфекция, двусторонняя пневмония, КТ-2. Лечение получала в амбулаторном порядке.

При контрольной КТ ОГК – постковидный пневмосклероз.

КЛИНИЧЕСКИЙ СЛУЧАЙ №3

Хронический бронхит

СОМНОЛОГИЧЕСКОЕ ОБСЛЕДОВАНИЕ ДО ПЕРЕНЕСЕННОЙ COVID-19-АССОЦИИРОВАННОЙ ПНЕВМОНИИ

Запись от	18.11.2020 22:00:08	Длительность записи	08:00:00
Периоды с хорошим сигналом потока	06:59:52	Периоды с хорошим сигналом пульса	07:40:17
Периоды с хорошим сигналом пульса и потока	06:55:29	Длительность с хорошим качеством сигнала пульса и дыхания	07:44:40

Опасность развития сердечно-сосудистых заболеваний

Риск нарушений дыхания во сне (AHI (Индекс апноэ/гипопноэ))

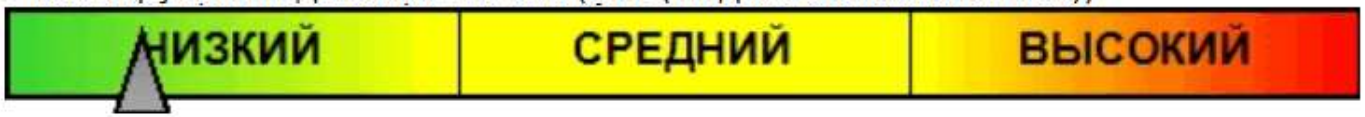

Риск фрагментированного сна (прерывания сна пробуждениями) (AAI)

CRI – 0,08

AHI – 3,3/ч

AI – 0,5/ч

HI – 2,1/ч

oAHI – 1,2/ч

цAHI – 2,1/ч

индекс десатурации – 1,7/ч

Min. Сатурация – 89%

Max.сатурация – 95%

AAI – 14,1/ч

Хронический бронхит

КЛИНИЧЕСКИЙ СЛУЧАЙ №3

СОМНОЛОГИЧЕСКОЕ ОБСЛЕДОВАНИЕ ДО ПЕРЕНЕСЕННОЙ COVID-19-АССОЦИИРОВАННОЙ ПНЕВМОНИИ

Запись от	14.04.2021 22:00:07	Длительность записи	08:00:00
Периоды с хорошим сигналом потока	07:44:42	Периоды с хорошим сигналом пульса	07:44:35
Периоды с хорошим сигналом пульса и потока	07:44:16	Длительность с хорошим качеством сигнала пульса и дыхания	07:45:01

Опасность развития сердечно-сосудистых заболеваний

Риск нарушений дыхания во сне (AHI (Индекс апноэ/гипопноэ))

Риск фрагментированного сна (прерывания сна пробуждениями) (AAI)

CRI – 0,88 (↑)

AHI – 3,0/ч

AI – 0,4/ч

HI – 2,2/ч

oAHI – 0,5/ч

цAHI – 2,5/ч

индекс десатурации – 2,1/ч

Min. Сатурация – 88%

Max.сатурация – 95%

AAI – 20,8/ч

ВЫВОДЫ

✓Полученные данные свидетельствуют об увеличении степени кардиоваскулярного риска после перенесенной COVID-19-ассоциированной пневмонии у лиц, исходно страдающих хроническими заболеваниями органов дыхания. Это указывает на необходимость разработки комплекса профилактических мер по предупреждению развития сердечно-сосудистой патологии, основанием для проведения которых, в том числе, могут быть и результаты сомнологического обследования.

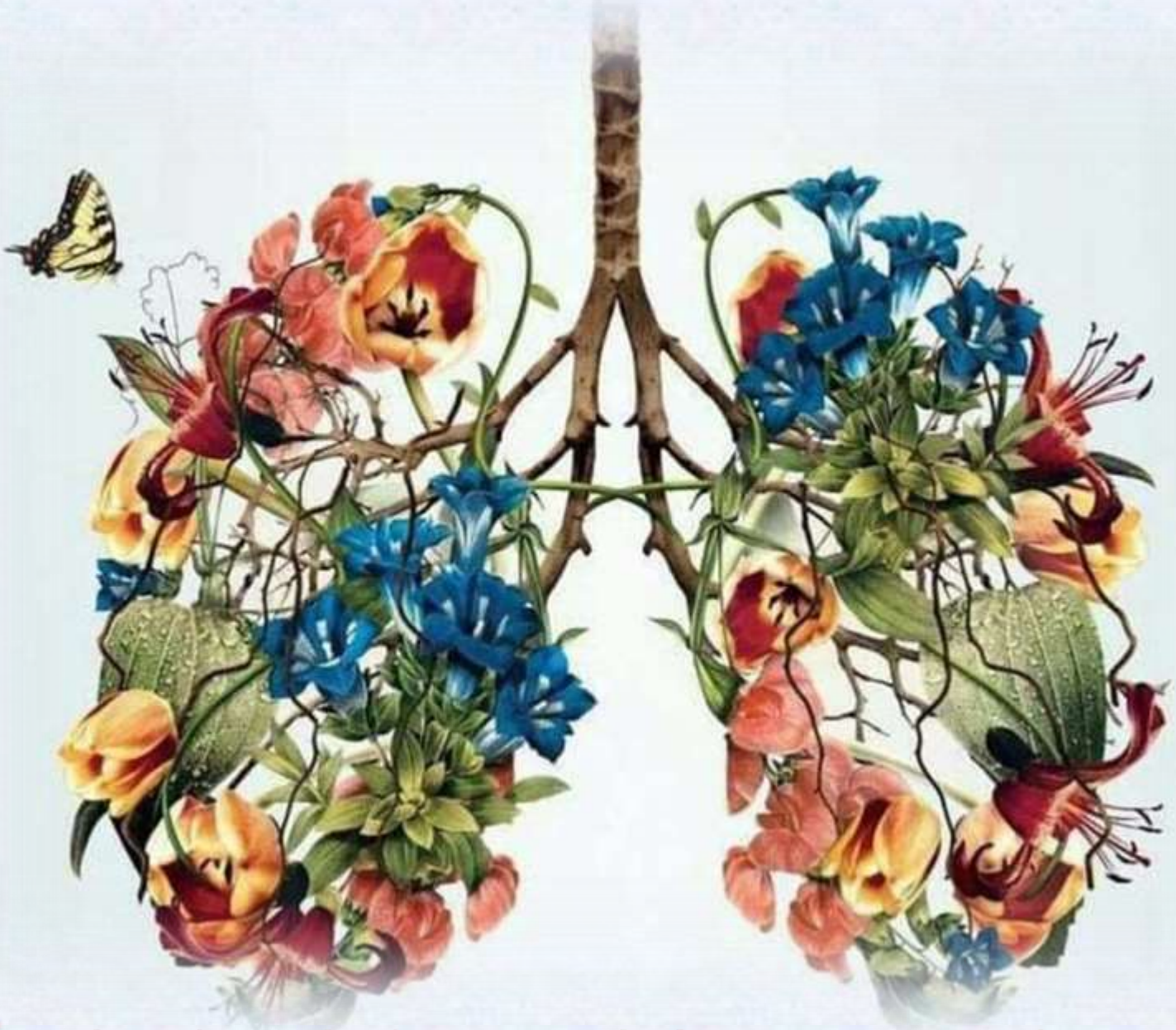

Благодарим за внимание!