Использование метода локальной ГБО-терапии в комплексном лечении генерализованного пародонтита

ГОО ВПО ДОННМУ ИМ. М. ГОРЬКОГО

Кафедра ортопедической стоматологии

к.мед.н., доцент Сажина О.С., к.мед.н., доцент Яворская Л.В.

- Генерализованный пародонтит (ГП) сопровождается выраженными расстройствами микроциркуляции в тканях пародонта, играющими ключевую роль в патогенезе заболевания, кореллируют со степенью его тяжести, способствуют нарушению метаболизма с развитием местной тканевой гипоксии, трофических проявлений.
- Анализ литературных данных, собственный опыт позволяет утверждать, что гипербарический кислород оказывает мощное антигипоксическое воздействие на пути к восстановлению функциональных возможностей различных органов и тканей, связанных с нарушением микроциркуляции и метаболизма.

- Однако, метод барокамерной ГБО-терапии не нашел широкого применения в стоматологической практике, т.к. требует наличия дорогостоящего оборудования, значительных рабочих площадей, обученного персонала. В этой связи мы поставили задачу разработать метод локального воздействия гипербарическим кислородом (лГБО) с помощью предложенного нами устройства (патент № 23385) при лечении генерализованного пародонтита.
- Метод прост, безопасен, экономичен в эксплуатации, доступен в амбулаторной стоматологической практике.

Схематическое изображение устройства для локальной ГБО полости рта (а – вид сверху, б – вид сбоку)

Устройство содержит камеру (1) в виде индивидуальной каппы с лунками для зубов и штуцера (2) для нагнетания кислорода. Каппа изготовлена из эластической пластмассы, которая покрывает весь зубной ряд и альвеолярный отросток до переходной складки. По переходной складке проходит валик (3) из того же материала для лучшего прилегания каппы. В соответствии с полезной моделью устройство дополнительно имеет лунки зубов (4), выполненные на 1-2 мм шире оттисков зубов пациента с вестибулярной и оральной сторон, что позволяет образовать депо кислорода в тканях пародонта на протяжении всего зубного ряда, а также прикусной валик (5) для зубов антагонистов на внешней поверхности, для фиксации каппы на челюсти..

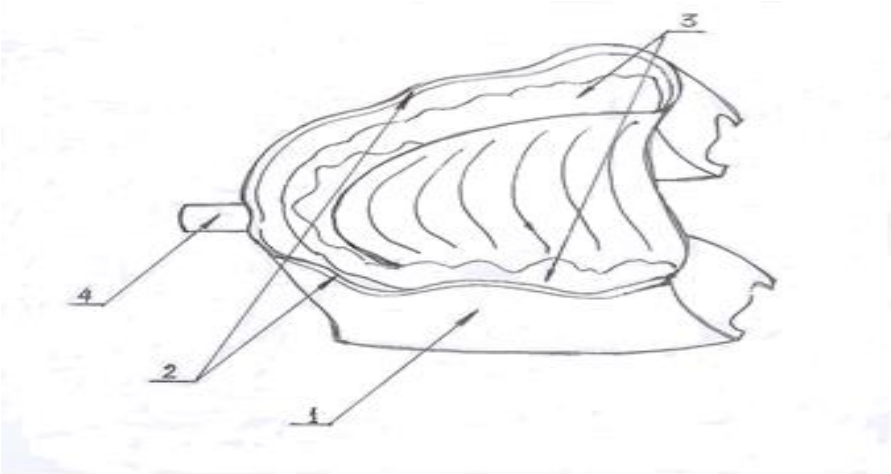

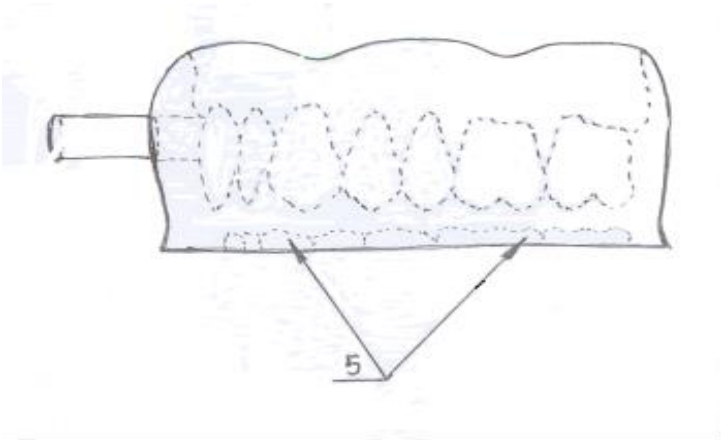

Кислород подается через штуцер от источника увлажненного кислорода

- **Используют устройство следующим образом.** У пациента снимают окклюзионные оттиски с помощью силиконовой массы. В оттисках вырезают межзубные промежутки и выполняют лунки зубов на 1-2 мм с вестибулярной и оральной сторон шире естественных зубов на протяжении всего зубного ряда. На моделях челюстей из воска моделируют индивидуальные камеры для лГБО-терапии. В зуботехнической лаборатории производят паковку устройства из эластической пластмассы. Затем пациенту припасовывают каппу в полости рта. Камеру прижимают к переходной складке с помощью эластического валика, расположенного по краю камеры и прикуса зубов антагонистов. Через нагнетательный штуцер в камеру подают увлажненный кислород, создавая в камере повышенное давление. Давление поддерживают на постоянном уровне в течение всей процедуры с помощью вентиля и манометра на уровне 1,25-1,4 ата (200-300 мм.рт.ст.) Длительность одной процедуры 15 минут для каждой челюсти.

Модель индивидуальной внутриротовой каппы для проведения лГБО

Проводимое местно лечение гипербарическим кислородом включало следующие этапы:

- 1. Изготовление индивидуальной внутриротовой каппы.
- 2. Проведение процедуры насыщения тканей пародонта увлажненным кислородом под повышенным давлением.

- У всех пациентов основной группы длительность лГБО-терапии составляла по 15 минут на каждую челюсть. Давление кислорода, подаваемого на ткани пародонта в течение всей процедуры было на уровне 200-300 мм.рт.ст. для больных генерализованным пародонтитом I и I-II, II стадий соответственно. Курс лечения состоял из 10-15 процедур. Предложенный метод имеет патогенетическую направленность, устраняет местную гипоксию, микроциркуляторные расстройства, восстанавливает трофику тканей пародонта.
- Эффективность предложенного способа лечения оценивалась с помощью клинико-функциональных методов исследования. В качестве критериев эффективности лечения, помимо клинических данных и индексной оценки состояния тканей пародонта, нами проведено исследование микроциркуляторного русла с помощью реопародонтографии. Анализировали следующие показатели: реографический индекс (РИ), показатель тонуса сосудов (ПТС), индекс периферического сопротивления (ИПС). Обследование проводили до и после лечения. Статистическая обработка полученных данных проводилась с помощью пакета программ MED STAT.

Были обследованы пациенты с ГП I-II, IIст основной и контрольной групп (всего 40 человек). Курс лечения 20 больных основной группы с ГП I-II,IIст состоял из комплекса традиционной терапии, дополненного сеансами лГБО-терапии.

- При проведении курса лечения больных ГП ст. с использованием лГБО-терапии положительная динамика выявлена в 100% случаев. Уже после двух-трех сеансов значительно уменьшилась кровоточивость десен, исчез запах изо рта, к пятой процедуре нормализовалась окраска слизистой оболочки, восстановился рельеф десневого края. Глубина пародонтальных карманов в среднем равнялась 2,3±0,3мм (до лечения – 2,97±0,28мм). Средние значения индексной оценки после проведенной комплексной терапии больным основной группы с ХГП I степени представлены на рис.4.1. так, в основной группе они были следующими: ИГ - 1,1±0,12; ИР - 1,61±0,26 индекс РМА - 15,2±2,3; ПИ - 1,12±0,8; индекс CPITN - 1,04±0,21. При проведении пробы Шиллера-Писарева окрашивание слизистой оболочки отсутствовало, при пробе Парма боль не возникала. В контрольной группе улучшение отмечено у 16 (80%) больных, однако у 4 (20 %) – существенной динамики не отмечено.

Динамика пародонтальных индексов у больных ГП Iст под влиянием курса лечения

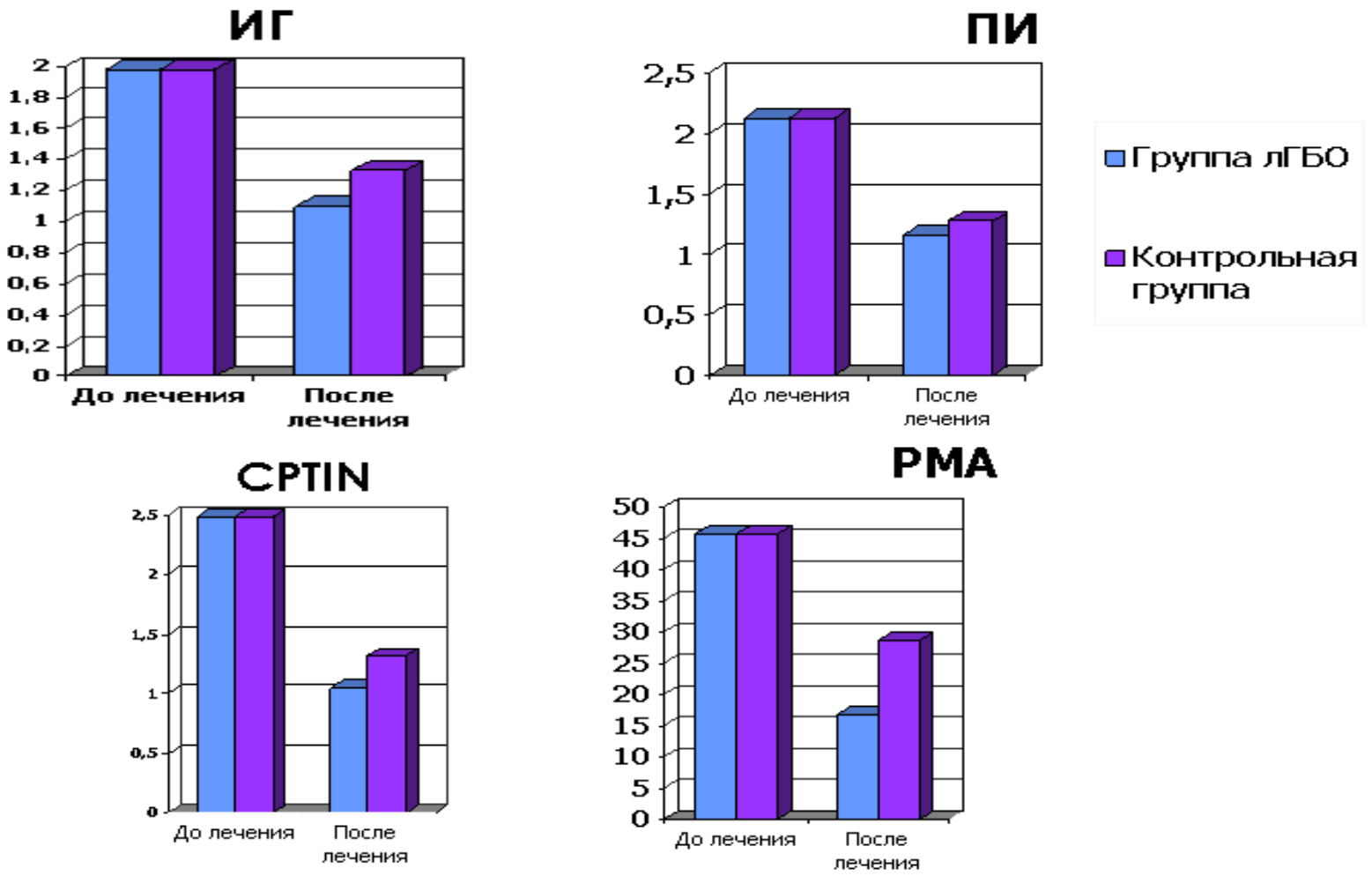

- Анализ реограмм, полученных в результате комплексного лечения больных ГП I ст с использованием лГБО (1-ая группа) позволил выявить следующие изменения регионарной гемодинамики: при визуальной оценке отмечено увеличение кривизны анакроты, определялась острая вершина, дикротическая волна располагалась в верхней трети катакроты. Инцизура стала глубже, чем до лечения. Динамика реографических показателей представлена в таблице 1.

Таблица 1

Динамика реографических показателей при лечении ГП Iст с использованием лГБО-терапии (M ± m)

Показатели	**До лечения**	**После лечения**	**p**
РИ, Ом	0,058±0,0025	0,078±0,0026	<0,01
ИЭ, %	64,8±3,26	79,6±2,61	<0,01
ИПС, %	94,8±3,25	78,5±2,62	<0,01
ПТС, %	16,5±0,82	12,8±0,62	<0,01

Как видно из таблицы, количественные характеристики реограмм претерпели существенные изменения: РИ увеличился на 34 % и составил 0,078±0,0026 Ом, ИЭ увеличился на 18,6 % и стал равен 79,6±2,61 %. ПТС уменьшился на 22,4 % до значения 12,8±0,62 %. ИПС составил 78,5±2,62 %. Различия всех показателей РПГ у больных основной группы достоверны (p<0,01).

- Анализ реограмм, полученных после лечения больных контрольной группы с ГП Iст (2-ая группа) также выявил улучшение гемодинамических показателей, о чем свидетельствовали нормализующая коррекция формы реографической кривой. Также улучшились и количественная характеристика реопародонтограммы (табл. 2).

Таблица 2

Динамика реографических показателей при традиционном лечении ГП Iст (M±m)

Показатели	**До лечения**	**После лечения**	**p**
РИ, Ом	0,058±0,0026	0,066±0,0032	<0,05
ИЭ, %	64,8±3,26	70,3±3,86	>0,05
ИПС, %	94,8±3,21	90,6±3,22	>0,05
ПТС, %	16,5±0,84	15,8±0,68	>0,05

Так, РИ увеличился на 13,8 % и составил 0,066±0,0032 Ом; ИЭ увеличился на 7,3 % и стал равен 70,3±3,86 %; ПТС снизился до 15,8±0,68 %, ИПС – на 5,03–% до значения 90,6±3,22–% и приблизился к крайним значениям нормы (p<0,05).

- Однако, сравнительный анализ результатов лечения двух групп показал, что комплексное лечение с использованием метода лГБО-терапии дает лучший клинический эффект, нормализующе корригирует диагностические и функциональные индексы, которые достигают оптимальных значений, свидетельствуя о восстановлении активного кровообращения в тканях пародонта на уровне микроциркуляторного звена, стабилизации тонуса сосудов в данной области.

- Анализ непосредственной эффективности комплексного лечения с включением лГБО в группе пациентов с ГП I-II, II ст. выявил положительную клиническую динамику у 18 человек (90%), в контроле лишь у 13 больных (65%). При визуальном осмотре к 5-6 процедуре в основной группе нормализовалась окраска слизистой десны, восстановился рельеф десневого края; улучшились показатели индексной оценки состояния тканей пародонта. Глубина пародонтальных карманов составила 3,7±0,2мм (до лечения 4,6±0,15мм).
- У части пациентов в группе контроля сохранялись участки застойной гиперемии в межзубных промежутках и маргинальной части десны. При зондировании глубина пародонтальных карманов равнялась 4,3±0,3мм.

Динамика пародонтальных индексов у больных ГП I-II, IIст под влиянием курса лечения

Индексная оценка указывала на улучшение средних значений: ИГ–1,47±0,15, ИР – 2,79±0,27, ПИ – 2,47±0,35, РМА – 28,66±2,47, CPITN –1,85±0,41

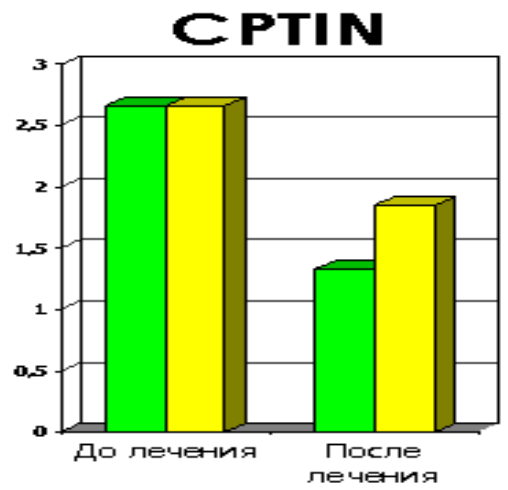

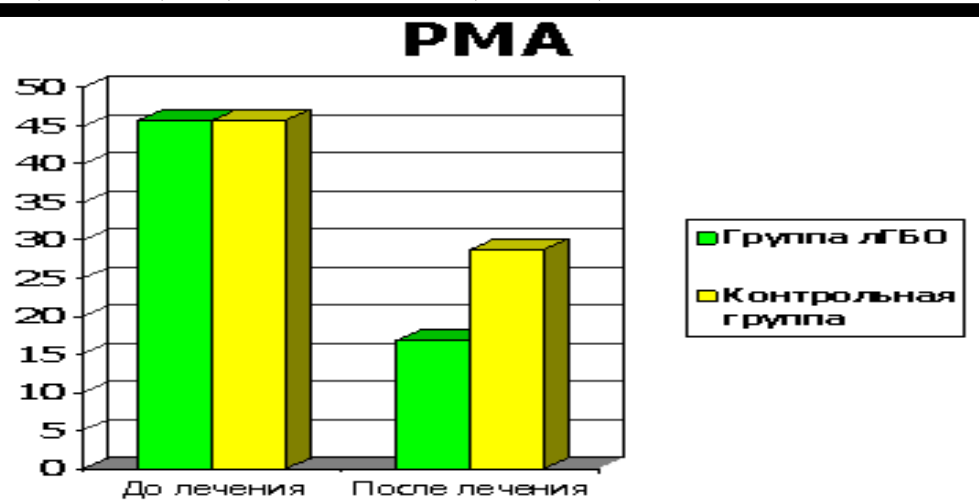

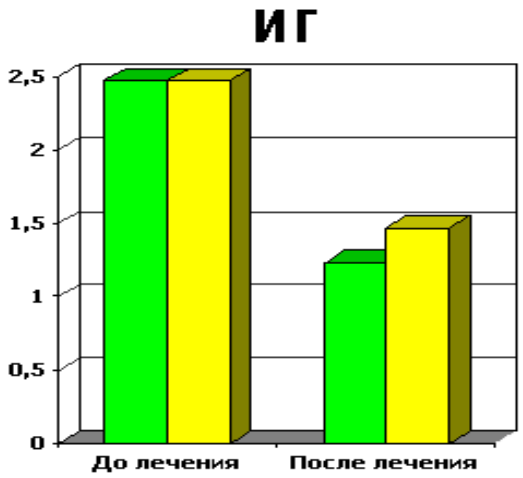

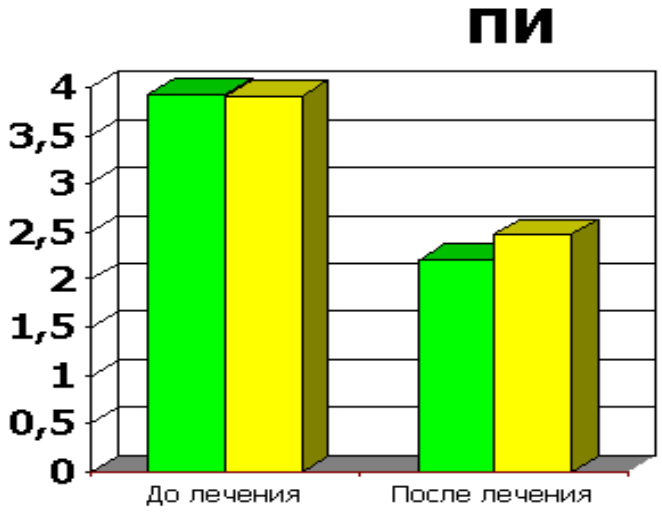

- При визуальной оценке реоргамм пародонта больных основной группы в результате лечения отмечено увеличение амплитуды РПГ, крутизны восходящей и нисходящей ее частей. Определялась заостренная вершина, дикротическая волна располагалась в верхней трети катакроты и была сглажена. Динамика реографических показателей в процессе лечения ГП I-II, IIст методом лГБО-терапии представлена в таблице 3.

Таблица 3

Динамика реографических показателей при лечении ХГП I-II, IIст с использованием лГБО-терапии (M±m)

Показатели	До лечения	После лечения	p
РИ, Ом	0,049±0,0016	0,064±0,0025	<0,01
ИЭ, %	64,8±3,35	77,0±4,21	<0,05
ИПС, %	98,3±5,35	82,9±3,68	<0,05
ПТС, %	16,8±0,82	13,8±0,45	<0,05

Количественный анализ показателей РПГ у пациентов основной группы свидетельствовал об увеличении РИ после лечения на 23,5 % до значения 0,064±0,0025 Ом, ИЭ увеличился на 15,9 % и составил 77,0±4,21 %, ПТС соответственно снизился до значения 13,8±0,45 %, что на 17,9 % ниже показателя, полученного нами до лечения, ИПС уменьшился на 15,7 % и составил 82,9±3,68 %. Таким образом, рост РИ с одновременным увеличением ИЭ свидетельствовали об увеличении уровня кровоснабжения тканей пародонта. Снижение показателя ПТС указывало на нормализацию сосудистого тонуса.

Полученные данные позволяют сделать вывод об оптимизации уровня кровоснабжения в тканях пародонта в ответ на гипероксию, что подтверждается существенной положительной динамикой показателей РПГ ($p<0,05$).

- Результаты лечения больных контрольной группы были достоверно ниже. Визуальная оценка РПГ также указывала на увеличение амплитуды реографической волны, однако вершина ее была закруглена, нисходящая часть сглажена. При количественной оценке данных РПГ в результате курса традиционной терапии отмечено увеличение РИ на 16,4 % (0,055±0,0016 Ом), ИЭ достигал значения 67,8±3,33 %, ИПС снизился на 5,4 % до значения 91,6±3,25 %, ПТС также уменьшился на 4,3 % до значения 15,9±0,72 % ($p<0,05$) (табл.4).

Таблица 4

Динамика реографических показателей при традиционном лечении ГП I-II, IIст

Показатели	До лечения	После лечения	p
РИ, Ом	0,046±0,0015	0,055±0,0016	<0,05
ИЭ, %	63,72±3,28	67,80±3,33	>0,05
ИПС, %	96,9±3,28	91,6±3,25	<0,05
ПТС, %	16,6±0,92	15,9±0,72	>0,05

Анализ полученных данных в группе сравнения свидетельствует об улучшении регионарного кровотока, однако, признаки вазоконстрикции микрососудов тканей пародонта после проведенного традиционного лечения у больных ГП I-II, IIст сохранялись. Соответственно уровень кровоснабжения был существенно ниже такового в основной группе.

ВЫВОДЫ

- 1. Применение метода локальной ГБО-терапии является эффективным дополнением в комплексе средств патогенетического лечения больных хроническим генерализованным пародонтитом.

- 2. Применение локальной ГБО-терапии способствует регрессированию клинической симптоматики, восстановлению нарушенного уровня микроциркуляции, метаболизма в тканях пародонта.