

ГОСУДАРСТВЕННАЯ ОБРАЗОВАТЕЛЬНАЯ ОРГАНИЗАЦИЯ ВЫСШЕГО ПРОФЕССИОНАЛЬНОГО ОБРАЗОВАНИЯ  
«ДОНЕЦКИЙ НАЦИОНАЛЬНЫЙ МЕДИЦИНСКИЙ УНИВЕРСИТЕТ  
ИМ. М. ГОРЬКОГО»  
КАФЕДРА ОФТАЛЬМОЛОГИИ ФИПО

# Офтальмологическая симптоматика сахарного диабета у детей

Смирнова А.Ф., Котлубей Г.В.  
Голубов К.Э. Шевченко В.С.

« »

Донецк, март 2023 г

# Эпидемиология

- ▶ Во всем мире отмечается рост заболеваемости инсулинозависимым сахарным диабетом (ИЗСД).
- ▶ Это происходит, в основном, за счет наследственных форм сахарного диабета.



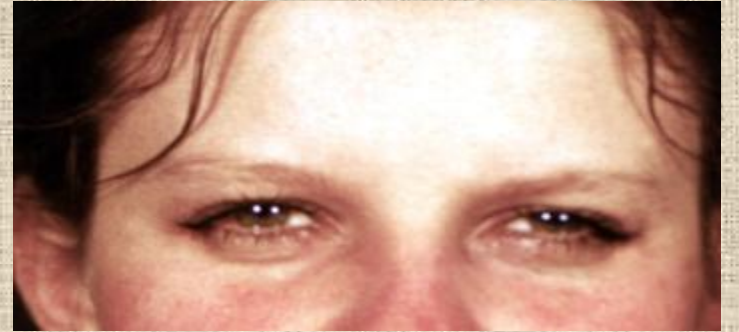

# Статистика

- ▶ Статистические данные показывают, что среди детей родители которых больны сахарным диабетом заболеваемость достигает 30 % и более.
- ▶ В материалах ВОЗ имеются указания на то, что за последние 15 лет в экономически развитых странах число больных сахарным диабетом увеличилось в 2 раза и суммарная частота заболеваемости составляет 0,81 %.
- ▶ При этом чаще стала выявляться заболеваемость среди детей в возрасте до 5 лет.

- ▶ Отмечено, что частота больных сахарным диабетом нарастает по мере увеличения длительности заболевания
- ▶ Частота заболеваемости у детей не связана с полом.
- ▶ Сахарный диабет у детей, за редким исключением, протекает тяжело. Наблюдается трудность регуляции уровня сахара несмотря на проводимое лечение.





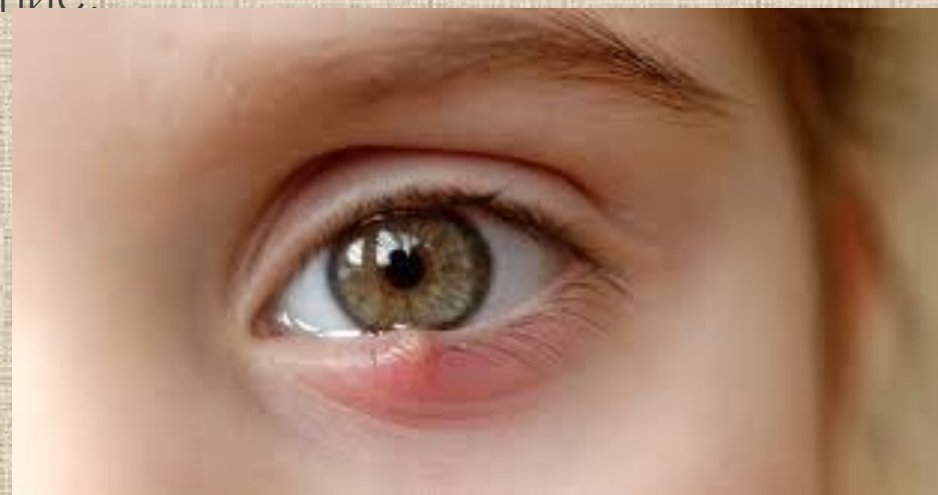- ▶ Отмечается склонность к прогрессированию заболевания, так как замещение инсулина в связи с фазами роста и изменяющимися физическими нагрузками не может быть приведено в соответствие с потребностями организма, как у взрослых.
- ▶ Среди тяжелых, запущенных форм сахарного диабета ежегодно обнаруживается больше случаев **офтальмологических осложнений**, которые вызывают резкое снижение зрения вплоть до слепоты.

# Поражение глаз

- ▶ отмечается в сроках заболевания до 10 лет — в 48 %,  
после 10 лет — в 90 %.

Одним из первых симптомов, позволяющих заподозрить сахарный диабет, являются:

- ▶ ячмени,
- ▶ блефариты,
- ▶ повышенная сухость кожи и ее шелушение.





# Изменения конъюнктивы

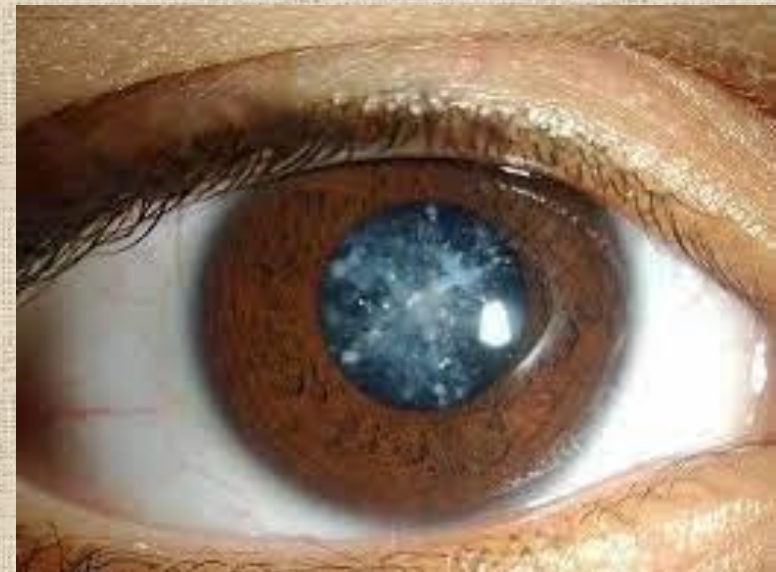У детей при небольших сроках заболевания наиболее ранними признаками являются изменения со стороны сосудов конъюнктивы:

- ▶ петехиальные кровоизлияния;
- ▶ извитость и ампулообразное расширение сосудов;
- ▶ замедления кровотока;
- ▶ расширение венул в области лимба;
- ▶ появление микроаневризм.

# Патология хрусталика

Диабетические катаракты имеют характерную клиническую картину:

- ▶ субкапсулярные помутнения в поверхностных кортикальных слоях
- ▶ обилие вакуолей
- ▶ наличие небольших хлопьевидных блюдцеобразных помутнений в наружных слоях под задней капсулой.





# Дизайн обследования

- ▶ Нами осмотрено 859 детей с СД в возрасте от 5 до 18 лет.
- ▶ Срок наблюдения составил 10 лет.



## В сроках наблюдения

от 1 до 5 лет

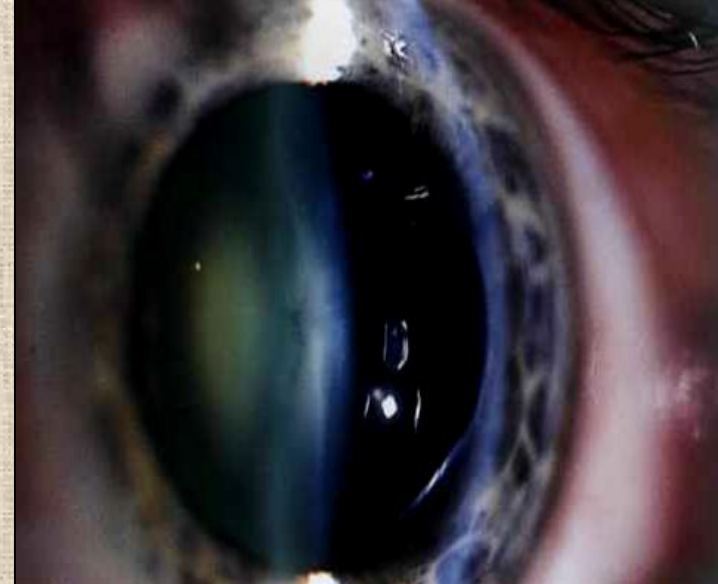изменений со стороны органа зрения не выявлено у 82% детей со сроком заболевания сахарным диабетом до 4-х – 5-ти лет.

В сроках наблюдения от 6 до 10 лет выявлены следующие изменения:

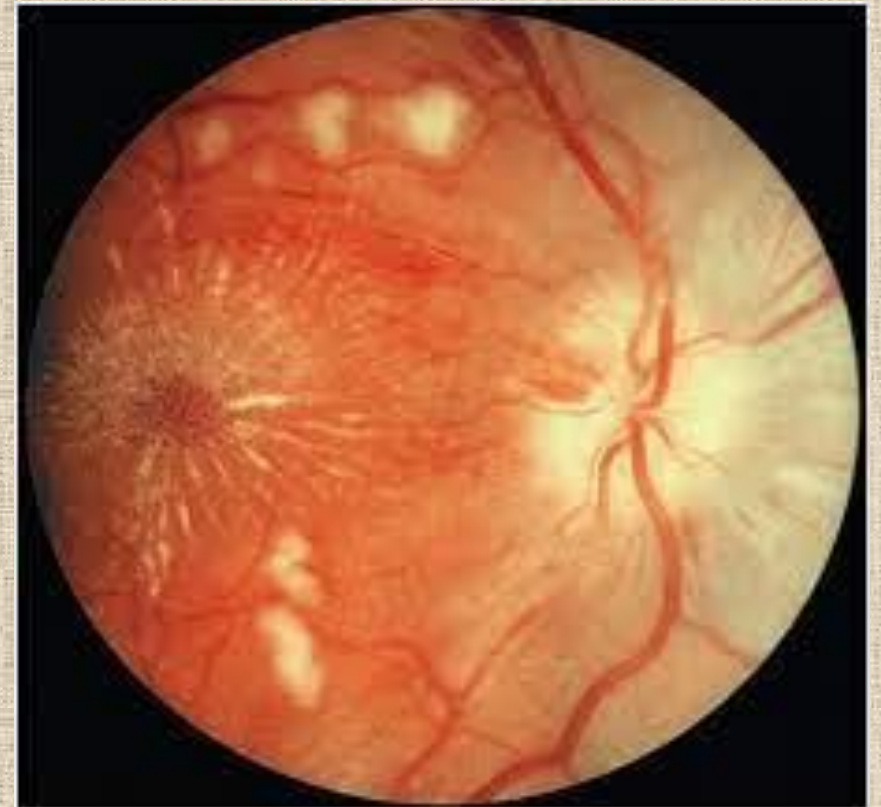- ▶ рецидивирующие халязион у 11% больных
- ▶ хронические блефариты и блефароконъюнктивиты у 13% больных
- ▶ сухость и шелушение кожи у 72% больных
- ▶ синдром «сухого» глаза у 66% больных
- ▶ патология хрусталика в 11% случаев

# Патология хрусталика

- ▶ Наблюдались начальные помутнения у задней капсулы хрусталика.
- ▶ При стабилизации СД у 5% детей нежные заднекапсулярные помутнения в виде нитей исчезали из оптической зоны у детей в возрасте 10-14 лет.
- ▶ В возрасте 15-18 лет осложненная катаракта была выявлена в 15-16% случаев, несмотря на стабилизацию СД (по заключению эндокринолога).
- ▶ Помутнение хрусталика прогрессировало и имело вид как заднекапсулярной катаракты, так и вид «снежной бури».



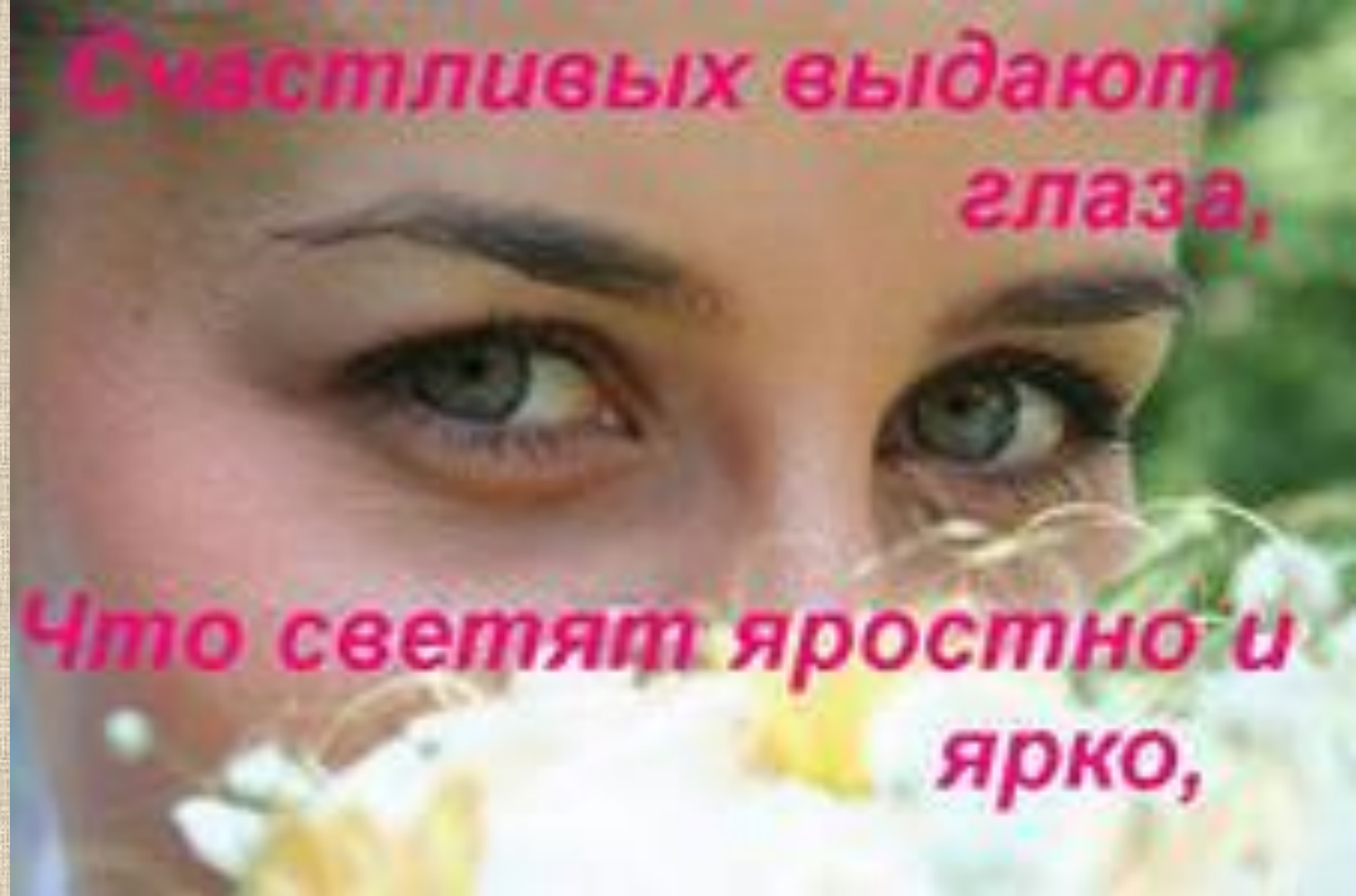
- ▶ В возрасте 15-18 лет были выявлены пациенты с патологией сетчатки, которая была связана с тяжелым состоянием детей и поражением почек.
- ▶ Данная патология проявлялась в виде «фигуры звезды», кровоизлияний и ватообразных очагов.





# Выводы

- ▶ По нашим данным наиболее частой патологией связанной с СД у детей в возрасте 5-10 лет является заболевания век и конъюнктивы.
- ▶ В возрасте 11-18 лет к поражению придаточного аппарата прибавляется патология хрусталика.
- ▶ В зависимости от срока течения заболевания, патология хрусталика усугубляется и не имеет связи с компенсацией СД.
- ▶ Возможно быстрое прогрессирование патологии хрусталика.
- ▶ Выявленная патология на глазном дне, в основном, связана с сопутствующей патологией (поражением почек).



Благодарю за внимание!



# Использованная литература

- ▶ Офтальмопатология при общих заболеваниях / Х. П. Тахчиди, Н. С. Ярцева, Н. А. Гаврилова [и др.]. - Москва : Литтерра, 2009. - 240 с.
- ▶ Аклаева, Н. А. Избранные лекции по детской офтальмологии : учебное пособие / Н. А. Аклаева ; под ред. В. В. Нероева. - Москва : ГЭОТАР-Медиа, 2009. - 184 с.
- ▶ Рациональная фармакотерапия в офтальмологии : практическое руководство / Е. А. Егоров, В. Н. Алексеев, Ю. С. Астахов [и др.] ; под ред. Е. А. Егорова.- 2-е изд. , испр. и доп. - Москва : Литтерра, 2011. - 1072 с. (Серия "Рациональная фармакотерапия".)