

ФГБОУ ВО ДонГМУ Минздрава России
Кафедра педиатрии №1

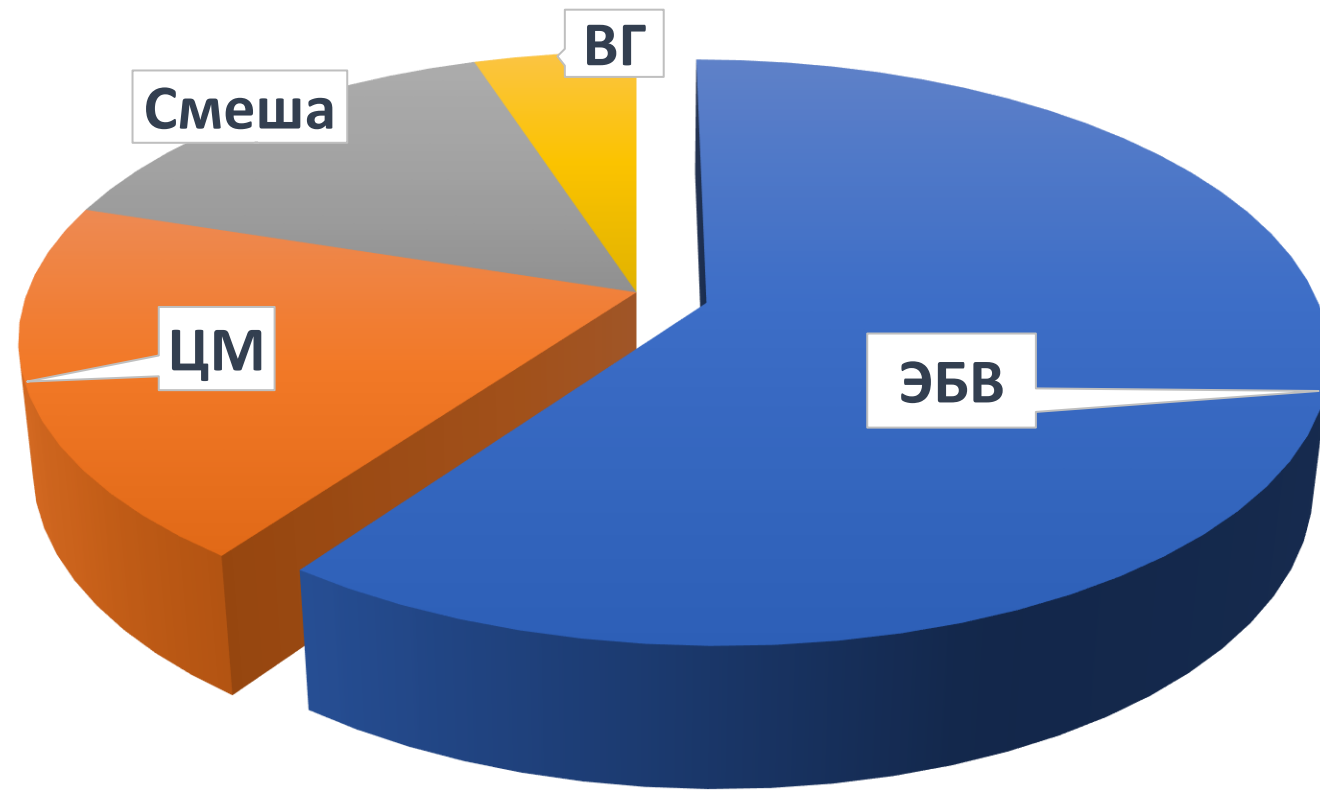
ИЗМЕНЕНИЯ В ЛЕГКИХ ПРИ ИНФЕКЦИОННОМ МОНОНУКЛЕОЗЕ РАЗЛИЧНОЙ ЭТИОЛОГИИ

Зав. кафедрой, д.м.н., доцент Пшеничная Е. В.,
аспирант Лепихова Л. П.

Актуальность

- ❑ высокий уровень инфицированности детского населения вирусами семейства герпеса (по данным ВОЗ – до 90%);
- ❑ поражение иммунной системы;
- ❑ развитие тяжелых форм заболевания с присоединением бактериальной инфекции;
- ❑ частая хронизация;
- ❑ риск развития онкологических заболеваний.

Этиология инфекционного мононуклеоза



ОСНОВНЫЕ КЛИНИЧЕСКИЕ ПРОЯВЛЕНИЯ ГЕРПЕТИЧЕСКИХ ИНФЕКЦИЙ

НАЗВАНИЕ	СИНОНИМ	КЛИНИЧЕСКИЕ ПРОЯВЛЕНИЯ
ВПГ 1 типа (Herpes simplex HSV-1, Type 1) Герпес вирус человека 1 типа (Herpes Human Viridae Type 1)	Вирус орально- фациального (α- герпеса	<ul style="list-style-type: none">✓ <i>Афтозно-язвенный стоматит</i>✓ <i>Фарингит</i>✓ <i>Лабиальный, назальный, аурикулярный герпес</i>✓ <i>Офтальмогерпес</i>✓ <i>Герпетический дерматит</i>✓ <i>Герпетиформная экзема</i>✓ <i>Нейрогерпес</i>✓ <i>Висцеральный герпес.</i>

ОСНОВНЫЕ КЛИНИЧЕСКИЕ ПРОЯВЛЕНИЯ ГЕРПЕТИЧЕСКИХ ИНФЕКЦИЙ

НАЗВАНИЕ	АББРЕВИАТУРА	СИНОНИМ	КЛИНИЧЕСКИЕ ПРОЯВЛЕНИЯ
ВПГ 2 (Herpes simplex 2/HSV-2, Type 2)	ВПГ-2, HHV 2/HSV-2, (α герпесвирус)	Вирус генитального – герпеса	✓ проктит, ✓ простатит, ✓ эндометрит, ✓ аднексит, ✓ вульвовагинит, ✓ менингит, ✓ перинатальный герпес.

ОСНОВНЫЕ КЛИНИЧЕСКИЕ ПРОЯВЛЕНИЯ ГЕРПЕТИЧЕСКИХ ИНФЕКЦИЙ

НАЗВАНИЕ	АББРЕВИАТУРА	СИНОНИМ	КЛИНИЧЕСКИЕ ПРОЯВЛЕНИЯ
Вирус ветряной оспы, вирус герпеса человека типа 3 (Varicella Zoster virus), Human herpes Virus Type 3)	ВПГ -3, HHV-III, вирус герпеса ветряной оспы (Varicella Zoster virus, α-virus герпесвирус)	Вирус опоясывающего лишая	✓ <i>Ветряная оспа</i> ✓ <i>Опоясывающий лишай</i> ✓ <i>Перинатальная инфекция</i>

ОСНОВНЫЕ КЛИНИЧЕСКИЕ ПРОЯВЛЕНИЯ ГЕРПЕТИЧЕСКИХ ИНФЕКЦИЙ

НАЗВАНИЕ	АББРЕВИАТУРА	СИНОНИМ	КЛИНИЧЕСКИЕ ПРОЯВЛЕНИЯ
ВЭБ, вирус Герпеса человека типа 4 (Epstein-Barr virus, Human herpes virus Type 4)	ВЭБ, герпеса HHV-IV / EBV, HHV-4 (γ-herpes герпесвирус)	Вирус инфекционного мононуклеоза	<ul style="list-style-type: none">✓ <i>Острый и хронический инфекц. мононуклеоз</i>✓ <i>Гепатит</i>✓ <i>Онкопролиферативные заболевания (лимфома Беркитта, назофарингеальная карцинома, лимфоэпителиома слюнной железы)</i>✓ <i>Волосатая лейкоплакия</i>✓ <i>Лимфопролиферативный синдром пациентов с ВИЧ</i>

ОСНОВНЫЕ КЛИНИЧЕСКИЕ ПРОЯВЛЕНИЯ ГЕРПЕТИЧЕСКИХ ИНФЕКЦИЙ

НАЗВАНИЕ	АББРЕВИАТУРА	СИНОНИМ	КЛИНИЧЕСКИЕ ПРОЯВЛЕНИЯ
ЦМВ, вирус герпеса человека типа 5 (Cytomegalovirus, Humanherpes virus Type 5)	ЦМВ, вирус герпеса HHV-5 / ЦМВ, HHV (β- герпесвирус)	Вирус цитомегалии	<ul style="list-style-type: none">✓ <i>Пре- и перинатальная инфекция.</i>✓ <i>Тератогенный эффект.</i>✓ <i>Входит в комплекс TORCH: иммунодефицит, поражение печени, почек, легких, глаз, лимфоузлов, ЦНС.</i>✓ <i>Потенциально летальная инфекция у больных ВИЧ.</i>

ОСНОВНЫЕ КЛИНИЧЕСКИЕ ПРОЯВЛЕНИЯ ГЕРПЕТИЧЕСКИХ ИНФЕКЦИЙ

НАЗВАНИЕ	АББРЕВИАТУРА	СИНОНИМ	КЛИНИЧЕСКИЕ ПРОЯВЛЕНИЯ
Вирус простого Герпеса типа 6 (Human herpes Virus Type 6)	ВПГ-6 HSV-6/ HHV-6 (β - virus герпесвирус)	Human B limphotropic – virus Exanthema subtitum, Roseola infantum, розовая сыпь новорожденных, шестая болезнь	<ul style="list-style-type: none"> ✓ Внезапная экзантема, ✓ Инфекц.мононуклеоз, ✓ Злокачественные лимфомы (неходжкинская лимфома, периферическая Т-клеточная лейкемия, В-клеточная лимфома, ✓ Дерматопатическая лимфаденопатия, ✓ Лимфогранулематоз, синусоидальная В-клеточная лимфома, плеоморфная Т-клеточная лимфома)

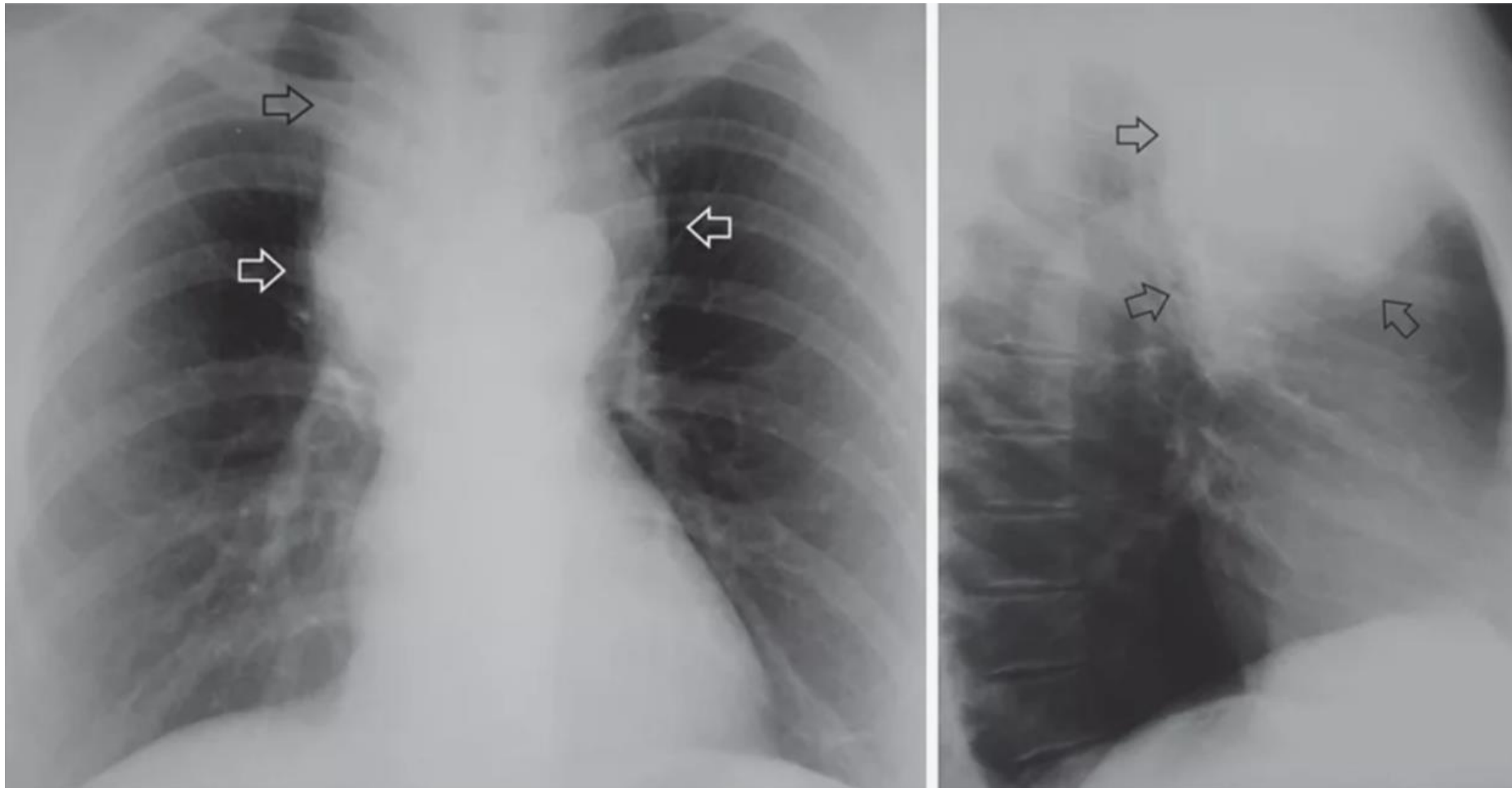
ОСЛОЖНЕНИЯ

- ❑ *Токсико-аллергический дерматит.*
- ❑ *Гематологические (гемолитическая анемия, апластическая анемия, тромбоцитопения с геморрагической пурпурой, тяжелая гранулоцитопения).*
- ❑ *Кардиологические (миокардит, перикардит).*
- ❑ *Неврологические (энцефалит, преимущественно мозжечковый, параличи черепно-мозговых нервов, в том числе паралич Белла (паралич мимической мускулатуры, обусловленный поражением лицевого нерва), синдром Гийена–Барре, полиневрит, поперечный моноцитарный менингит).*
- ❑ *Легочные (увеличение внутригрудных лимфатических узлов с обструкцией дыхательных интерстициальная пневмония).*
- ❑ *Редкие осложнения (панкреатит, синдром Рея, разрыв селезенки).*

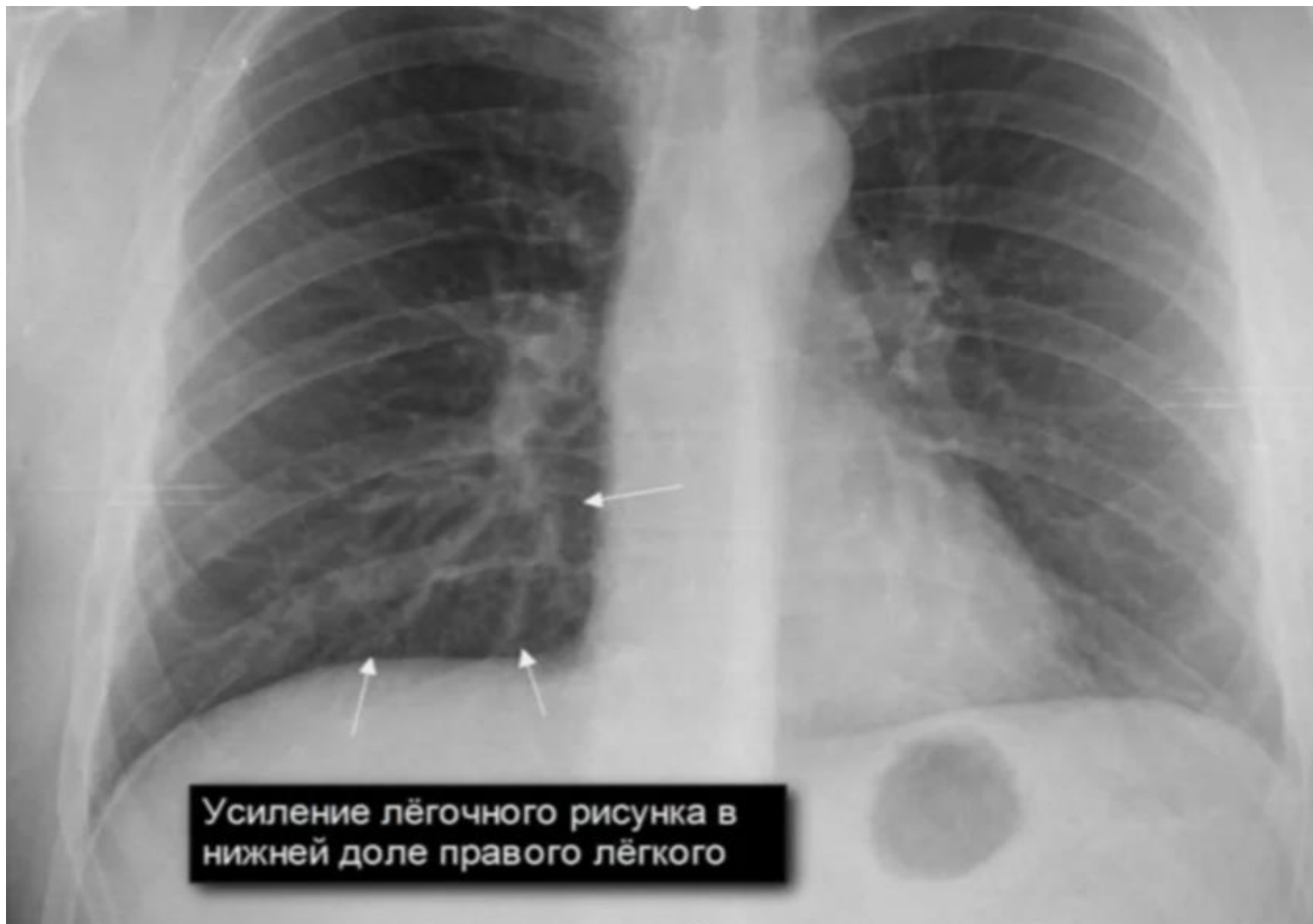РЕНТГЕНОЛОГИЧЕСКИЕ ИЗМЕНЕНИЯ

- повышенная воздушность, которая встречается по всему легкому или же в отдельной области.**
- расширение тяжистого рисунка от сосудов и инфильтрированных стенок бронхов. В различных областях изменения бывают в большей или меньшей степени отчетливыми. Гилусопетальный тяжистый или фрагментированный рисунок встречается преимущественно в области паренхимы или сливается с легочными воротами.**

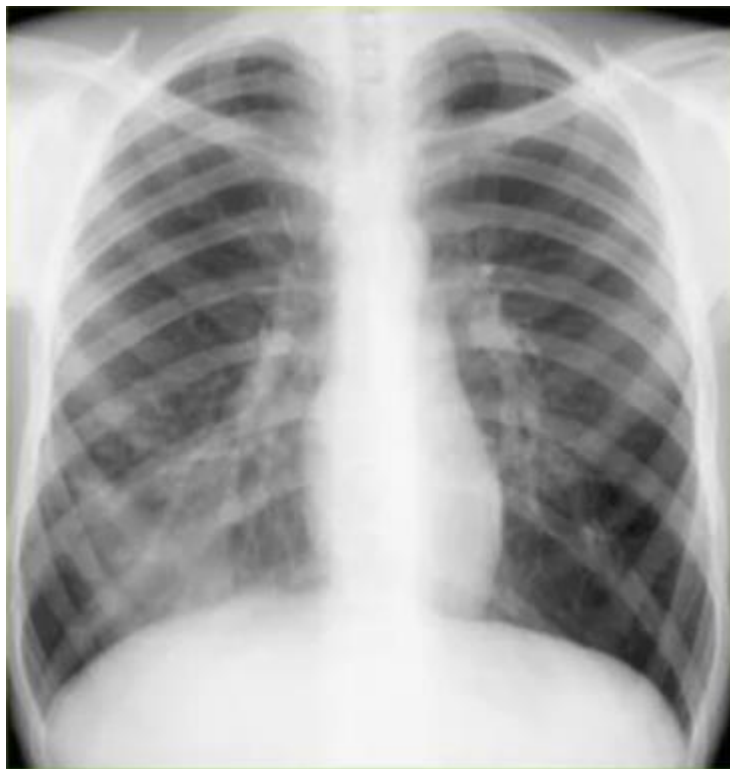ВНУТРИГРУДНАЯ ЛИМФАДЕНОПАТИЯ



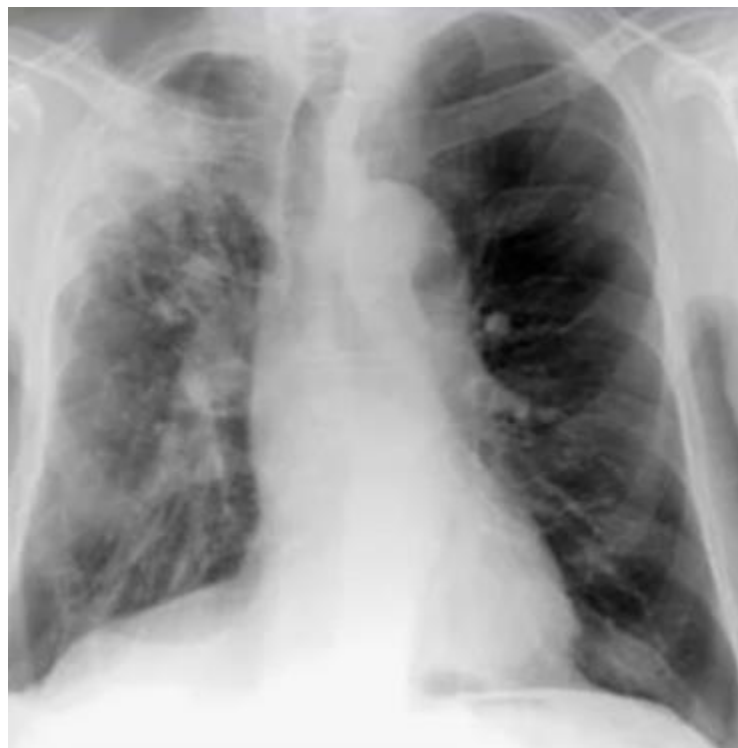ИЗМЕНЕНИЯ ЛЕГОЧНОГО РИСУНКА



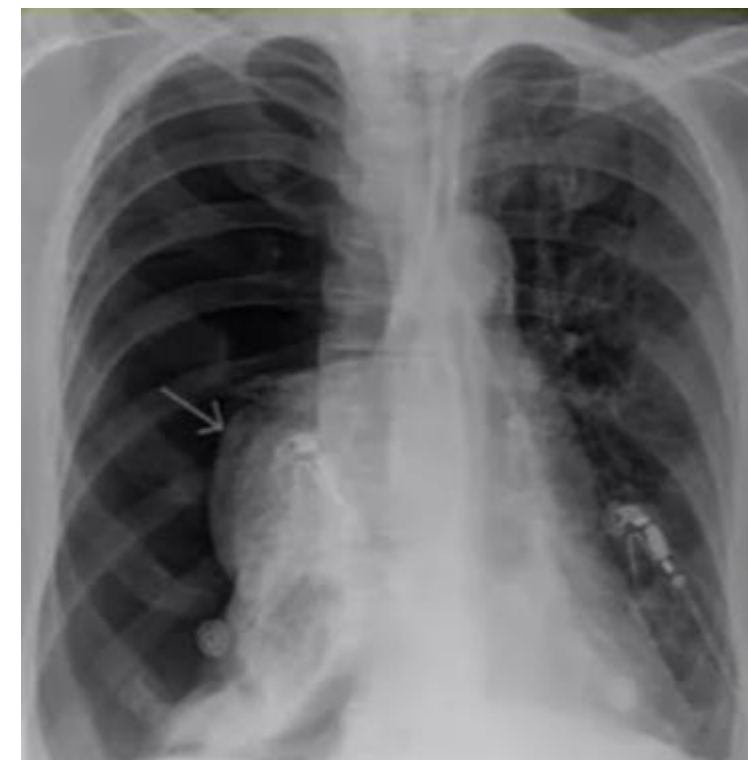ИЗМЕНЕНИЯ ЛЕГОЧНОГО РИСУНКА



усиление

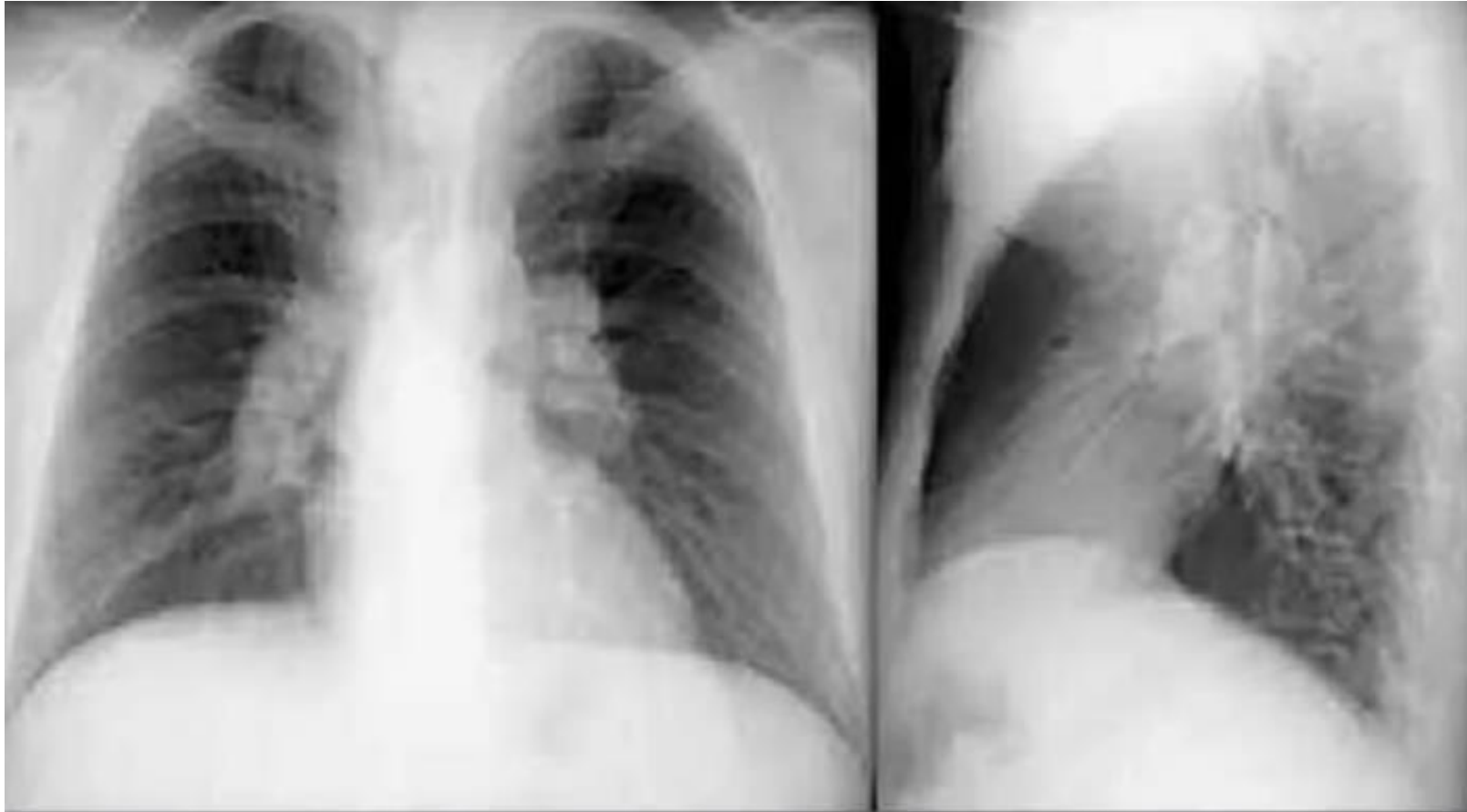


***ослабление,
деформация***



отсутствие

КОНТУРЫ КОРНЕЙ ЛЕГКИХ



По наружному корню контура определяются полициклические тени, обусловленные увеличением внутригрудных лимфатических узлов

РЕНТГЕНОЛОГИЧЕСКИЕ ИЗМЕНЕНИЯ

- В тех случаях, где тяжистый или ветвящийся рисунок сливается с легочными воротами, тень последних расширяется и становится более густой.***
- Иногда в одном поле легкого или же в одной доле, или же в большой области появляются мелкопятнистые или среднепятнистые тени, обычно с неостро ограниченными краями.***
- Встречается диффузное затемнение в результате гиперемии, возникают пятнистые тени различной величины.***

РЕНТГЕНОЛОГИЧЕСКИЕ ИЗМЕНЕНИЯ

- Мелкоузелковые, диффузные или групповые тени по всему легкому, различное затемнение в различных областях легкого. Картина диссеминированной пневмонии.***
- Сетчатый рисунок, местами отдельные узловатые тени.***
- Сливные тени различной величины или тени в части доли или во всей доле.***

РЕНТГЕНОЛОГИЧЕСКИЕ ИЗМЕНЕНИЯ

- «Бронхопневмония», пневмонические инфильтраты в обеих нижних долях или в правой верхней доле, долевая пневмония или же «бронхопневмония» с ателектазом.***
- Понижение диафрагмы, плевритические тени или затемнение френикоостального угла.***
- Наиболее часто определяют расширение легочных ворот и тени вокруг них.***

СОБСТВЕННЫЕ ДАННЫЕ

- ✓ **Обследовано 30 детей с Эпштейна-Барр вирусной инфекцией (ВЭБ), клиника которой включала моноклеозоподобный синдром и полиорганную патологию.**
- ✓ **У всех пациентов обнаружены лимфопролиферативный синдром (генерализованная лимфаденопатия, гипертрофия небных и глоточной миндалин, увеличение печени и селезенки) и признаки хронической интоксикации (длительный субфебрилитет, слабость, снижение аппетита).**

СОБСТВЕННЫЕ ДАННЫЕ

- ❑ **Вследствие развития иммунодефицитного состояния наблюдались острые инфекции респираторного тракта и ЛОР-органов с обострениями до 6-11 раз в год: ринофарингиты (28,3%), фаринготонзиллиты (91,7%), аденоидиты (56,7%), отиты (11,7%), синуситы (20%), ларинготрахеиты (18,3%), **бронхиты (38,3%), пневмонии (25%).****
- ❑ **Обращала внимание высокая частота полиорганной патологии, обусловленная длительной репликацией ВЭБ, вторичным иммунодефицитным состоянием, аутоиммунными реакциями (патология ЦНС; хронический гастрит, дискинезия желчевыводящих путей; кардиальный синдром, артралгии).**

ВЫВОДЫ

- Длительное персистирование вируса Эбштейн-Барр в организме ребенка приводит к ослаблению иммунитета, обуславливает клиническую картину хронического мононуклеоза, характеризующуюся полиорганным поражением .**

СПАСИБО ЗА ВНИМАНИЕ!